This is a digital copy of a book that was preserved for generations on library shelves before it was carefully scanned by Google as part of a project to make the world's books discoverable online.

It has survived long enough for the copyright to expire and the book to enter the public domain. A public domain book is one that was never subject to copyright or whose legal copyright term has expired. Whether a book is in the public domain may vary country to country. Public domain books are our gateways to the past, representing a wealth of history, culture and knowledge that's often difficult to discover.

Marks, notations and other marginalia present in the original volume will appear in this file - a reminder of this book's long journey from the publisher to a library and finally to you.

Usage guidelines

Google is proud to partner with libraries to digitize public domain materials and make them widely accessible. Public domain books belong to the public and we are merely their custodians. Nevertheless, this work is expensive, so in order to keep providing this resource, we have taken steps to prevent abuse by commercial parties, including placing technical restrictions on automated querying.

We also ask that you:

+ *Make non-commercial use of the files* We designed Google Book Search for use by individuals, and we request that you use these files for personal, non-commercial purposes.

+ *Refrain from automated querying* Do not send automated queries of any sort to Google's system: If you are conducting research on machine translation, optical character recognition or other areas where access to a large amount of text is helpful, please contact us. We encourage the use of public domain materials for these purposes and may be able to help.

+ *Maintain attribution* The Google "watermark" you see on each file is essential for informing people about this project and helping them find additional materials through Google Book Search. Please do not remove it.

+ *Keep it legal* Whatever your use, remember that you are responsible for ensuring that what you are doing is legal. Do not assume that just because we believe a book is in the public domain for users in the United States, that the work is also in the public domain for users in other countries. Whether a book is still in copyright varies from country to country, and we can't offer guidance on whether any specific use of any specific book is allowed. Please do not assume that a book's appearance in Google Book Search means it can be used in any manner anywhere in the world. Copyright infringement liability can be quite severe.

About Google Book Search

Google's mission is to organize the world's information and to make it universally accessible and useful. Google Book Search helps readers discover the world's books while helping authors and publishers reach new audiences. You can search through the full text of this book on the web at `http://books.google.com/`

Über dieses Buch

Dies ist ein digitales Exemplar eines Buches, das seit Generationen in den Regalen der Bibliotheken aufbewahrt wurde, bevor es von Google im Rahmen eines Projekts, mit dem die Bücher dieser Welt online verfügbar gemacht werden sollen, sorgfältig gescannt wurde.

Das Buch hat das Urheberrecht überdauert und kann nun öffentlich zugänglich gemacht werden. Ein öffentlich zugängliches Buch ist ein Buch, das niemals Urheberrechten unterlag oder bei dem die Schutzfrist des Urheberrechts abgelaufen ist. Ob ein Buch öffentlich zugänglich ist, kann von Land zu Land unterschiedlich sein. Öffentlich zugängliche Bücher sind unser Tor zur Vergangenheit und stellen ein geschichtliches, kulturelles und wissenschaftliches Vermögen dar, das häufig nur schwierig zu entdecken ist.

Gebrauchsspuren, Anmerkungen und andere Randbemerkungen, die im Originalband enthalten sind, finden sich auch in dieser Datei – eine Erinnerung an die lange Reise, die das Buch vom Verleger zu einer Bibliothek und weiter zu Ihnen hinter sich gebracht hat.

Nutzungsrichtlinien

Google ist stolz, mit Bibliotheken in partnerschaftlicher Zusammenarbeit öffentlich zugängliches Material zu digitalisieren und einer breiten Masse zugänglich zu machen. Öffentlich zugängliche Bücher gehören der Öffentlichkeit, und wir sind nur ihre Hüter. Nichtsdestotrotz ist diese Arbeit kostspielig. Um diese Ressource weiterhin zur Verfügung stellen zu können, haben wir Schritte unternommen, um den Missbrauch durch kommerzielle Parteien zu verhindern. Dazu gehören technische Einschränkungen für automatisierte Abfragen.

Wir bitten Sie um Einhaltung folgender Richtlinien:

+ *Nutzung der Dateien zu nichtkommerziellen Zwecken* Wir haben Google Buchsuche für Endanwender konzipiert und möchten, dass Sie diese Dateien nur für persönliche, nichtkommerzielle Zwecke verwenden.

+ *Keine automatisierten Abfragen* Senden Sie keine automatisierten Abfragen irgendwelcher Art an das Google-System. Wenn Sie Recherchen über maschinelle Übersetzung, optische Zeichenerkennung oder andere Bereiche durchführen, in denen der Zugang zu Text in großen Mengen nützlich ist, wenden Sie sich bitte an uns. Wir fördern die Nutzung des öffentlich zugänglichen Materials für diese Zwecke und können Ihnen unter Umständen helfen.

+ *Beibehaltung von Google-Markenelementen* Das "Wasserzeichen" von Google, das Sie in jeder Datei finden, ist wichtig zur Information über dieses Projekt und hilft den Anwendern weiteres Material über Google Buchsuche zu finden. Bitte entfernen Sie das Wasserzeichen nicht.

+ *Bewegen Sie sich innerhalb der Legalität* Unabhängig von Ihrem Verwendungszweck müssen Sie sich Ihrer Verantwortung bewusst sein, sicherzustellen, dass Ihre Nutzung legal ist. Gehen Sie nicht davon aus, dass ein Buch, das nach unserem Dafürhalten für Nutzer in den USA öffentlich zugänglich ist, auch für Nutzer in anderen Ländern öffentlich zugänglich ist. Ob ein Buch noch dem Urheberrecht unterliegt, ist von Land zu Land verschieden. Wir können keine Beratung leisten, ob eine bestimmte Nutzung eines bestimmten Buches gesetzlich zulässig ist. Gehen Sie nicht davon aus, dass das Erscheinen eines Buchs in Google Buchsuche bedeutet, dass es in jeder Form und überall auf der Welt verwendet werden kann. Eine Urheberrechtsverletzung kann schwerwiegende Folgen haben.

Über Google Buchsuche

Das Ziel von Google besteht darin, die weltweiten Informationen zu organisieren und allgemein nutzbar und zugänglich zu machen. Google Buchsuche hilft Lesern dabei, die Bücher dieser Welt zu entdecken, und unterstützt Autoren und Verleger dabei, neue Zielgruppen zu erreichen. Den gesamten Buchtext können Sie im Internet unter `http://books.google.com` durchsuchen.

LANE MEDICAL LIBRARY STANFORD
D1581 .R55 1905 STOR
Das Paroophoron ; vergleichend anatomisc
24503377312
D1581
R55
1905

907

LANE

MEDICAL LIBRARY

HENRY GIBBONS JUNIOR LIBRARY
OF OBSTETRICS AND GYNECOLOGY

Das Paroophoron.

(Vergleichend anatomische und pathologisch-anatomische Studie.)

Von

Dr. med. AUGUST RIELÄNDER,

I. Assistenzarzt an der Universitäts-Frauenklinik.

(Mit 11 Abbildungen im Text und einer Tafel.)

MARBURG 1905

N. G. Elwert'sche Verlagsbuchhandlung.

(Aus dem pathologischen Institut zu Marburg a. L.)

Ohlenroth'sche Buchdruckerei, Erfurt.

PRINTED IN GERMANY

D 1581
R 55
1905

In seiner im Jahre 1870 erschienenen grundlegenden Arbeit „Eierstock und Ei“ beschreibt Waldeyer (93) in dem Kapitel über die Entwicklung der Geschlechtsdrüsen die Lagebeziehungen der nach dem Untergange der Urniere restierenden Elemente an den Geschlechtsorganen, beim Manne Epi- und Paradidymis, beim Weibe Ep- und Paroophoron. Das letztere charakterisiert er mit folgenden Worten: „Auch beim erwachsenen Weibe findet man bei sorgfältiger Präparation im breiten Mutterbande, medianwärts vom Nebeneierstock, oft bis unmittelbar an den Uterus heran, mehrere schmale, mit epithelialen Zellen und körnigem Zelldetritus gefüllte Kanälchen, die hier und da mit einander anastomosieren und unzweifelhaft die Reste des Urnierenteiles vom Wolff'schen Körper darstellen. Aus ihnen geht gewiss ebenfalls ein grosser Teil der an den breiten Mutterbändern so häufigen Cysten hervor.“

Während nun diese Lokalisation des Paroophoron allgemein anerkannt und auch in allen Abbildungen weiblicher Adnexe in dieser Form wiedergegeben wurde, gelang es doch keinem der späteren, allerdings nicht sehr zahlreichen Untersucher, an dieser von Waldeyer gekennzeichneten Stelle das Paroophoron aufzufinden.

Tourneux (89), welcher Untersuchungen an verschiedenen Tierklassen anstellte, kam auf Grund dieser zu einer der Waldeyer'schen Ansicht widersprechenden Anschauung: er sagt: „Chez la femme adulte, la portion urinaire du corps de Wolff semble avoir subi une atrophie complète. C'est en vain que nous en avons recherché les vestiges sur une demi-douzaine de sujets, dont les ligaments larges ont été soigneusement disséqués sous l'eau, après macération de 24 heures dans l'acide acétique dilué. — Nous trouvons chez un foetus du 6e mois (mésurant 21 cm du vertex au coccyx), chez un second foetus de 8e mois (29/41 cm), ainsi que sur une enfant de 13 jours entre les extremités ovariennes des tubes de l'organe de Rosenmüller, quelques grains isolés d'un diamètre de 0.5 à 1 mm, qui nous paraissent répondre au parovarium. Chez le foetus de 29/41 cm ces grains debordaient legèrement en déhors la tête de l'epoophore.

Unter den Schlusssätzen seiner Arbeit sagt er: „6. On retrouve des vestiges de la partie urinaire du corps de Wolff (parovarium ou

56691

paroophore) sous forme d'amas épars dans le ligament large au dessous de l'ovaire (mouton, vache, dauphin etc.). Chez la femme adulte, ces vestiges semblent manquer totalement."

Tourneux verlegt als erster die dem Paroophoron entsprechenden Reste der Urniere in die direkte Umgebung des Eierstockes, und zwar, wie seine Abbildungen ergeben z. T. in das Gebiet der Epoophoronkanälchen, z. T. nach aussen unten von dem Eierstock. Medial vom Eierstock hat er keine paroophoralen Gebilde auffinden können. Prüft man nun die Gründe, welche Tourneux anführt, um den paroophoralen Charakter jener Gebilde zu beweisen, so können dieselben nicht als stichhaltig anerkannt werden, insbesondere geht aus den späteren, wie auch aus meinen Untersuchungen hervor, dass jene isolierten Kanälchen im Gebiete des Epoophoron selbst mit dem eigentlichen Paroophoron, wenn wir darunter das Homologon des Giraldès'schen Organs beim Manne verstehen, nichts zu tun haben.

Auch die lateral vom Ovarium gezeichneten Kanälchen sind schwerlich als Paroophoronreste aufzufassen, und nur für die unterhalb des Ovarium gezeichneten Gebilde könnte die Deutung eine richtige sein. Nach den von Tourneux gegebenen Abbildungen (Tafel III, Figur 1 und 6) ist es allerdings sehr wahrscheinlich, dass Tourneux als erster bei älteren menschlichen Föten sichere paroophorale Gebilde gesehen hat, wenn auch der endgültige Beweis durch Auffinden von Glomerulis nicht erbracht werden konnte.

Weitere Untersuchungen über das Paroophoron liegen von Ballantyne und Williams (9) vor, welche es folgendermassen beschreiben: „There were seen between the tubules (nämlich des Epoophoron) several yellowish-grey pinhead-sized granular specks, and in one of the new-born infants the same structures were visible."

Diese Angaben beziehen sich auf ein Kind von 5 Jahren, und ähnliche Verhältnisse wurden bei einem Kinde von 3—4 Jahren gefunden, desgleichen gelang es ihnen, bei Erwachsenen diese gelblich gefärbten Körper zu finden. Sie schreiben darüber: „Besides the structures described by Rosenmüller, and which we have taken as constituting the organ which bears his name, we have als found small bodies in the mesosalpinx, undescribed by him, which we believe to be also of mesonephric organ. These isolated relics were of two kinds. Some had the appearance of minute greyish granular and opaque areas, about the size of a split pea, and were situated between the folds of the mesosalpinx at various points. Some were found between the organ of Rosenmüller and the uterus, and others lay between the base of that organ and the Fallopian tube. From

one of the latter a diverticulum was seen to pass to the horizontal duct (in one case). It may be noted that in the foetus and child they were also seen between the tubules of the organ of Rosenmüller; but they were not noted in this position in our specimens from adults. Some showed little sessile cysts, which will be mentioned later (v. Pathology). Other isolated relics were tubular and not at all granular in appearance, and they were found only between the uterus and the organ of Rosenmüller. In one case they were attached to the transverse duct, and in other instances were free." —

„With regard to the microscopic appearances of the isolated meso-nephric relics found in the mesosalpinx, it was dicovered that the „granular areas" consisted of mixed tissue, partly fibro-cellular and partly fatty, which a trace of fine canaliculi, with the lumen choked with epithelial cells. The isolated „tubular relics" had an envelope of fibro-cellular tissue and a lumen lined by columnar non-ciliated epithelium." —

„With regard to the isolated granular areas, Tourneux, who found them in the lower animals, regarded them as representatives of the urinary portion of the Wolffian body, and we, having occasionally met with them in the adult human female, are inclined to consider them as originating from the same embryonic structures. For, in respect of position and of naked-eye and microscopic appearances, the relics seen by us in women and those figured by Tourneux in animals closely correspond."

Dass diese Angaben der englischen Forscher in keiner Weise genügen, um für die von ihnen gefundenen „granular areas" den Namen „Paroophoron" berechtigt erscheinen zu lassen, hat schon R. Meyer ausdrücklich hervorgehoben. Ist schon die mikroskopische Beschreibung als unzureichend zu bezeichnen, so spricht vor allem die Lage der gefundenen Körperchen durchaus gegen ihre Natur als Paroophoron, denn die weiteren unten zu erwähnenden Untersuchungen haben gezeigt, dass weder im Gebiete des Epoophoron noch medianwärts vom Eierstock paroophorale Reste zu finden sind und dass das Paroophoron sich überhaupt nur beim Neugeborenen und Kinde mit Sicherheit nachweisen lässt, beim Erwachsenen, wenn überhaupt, nur äusserst selten zu finden sein wird. Ferner irren sich Ballantyne und Williams, wenn sie das Verdienst des ersten Nachweises jener gelblichgefärbten Körperchen beim Menschen für sich in Anspruch nehmen, da bereits Tourneux ausdrücklich jene Gebilde bei menschlichen Föten von 6—8 Monaten und auch bei einem Kinde von 13 Tagen beschreibt.

Die grundlegende Arbeit, in welcher zum ersten Male die Lage des Paroophoron bei älteren Föten und Neugeborenen der Säugetierklasse (Kaninchen, Hunden und Katzen) richtig geschildert wird, verdanken wir Czerny (20). Dieser Autor, welcher das Paroophoron charakterisiert als „ein durch seine Grösse, seine Pigmentierung und seinen konstanten Sitz besonders bemerkbares, mit Malpighischen Körperchen versehenes „Knötchen", welches innerhalb des Mesorchium in der letzten Teilungsstelle der Art. spermatic. vor deren Eintritt in die Geschlechtsdrüse gelegen und mit der geschilderten Beschaffenheit wenigstens noch in den ersten 8—10 Lebenswochen der Säugetiere nachzuweisen ist", betont, dass an der gleichen Stelle auch bei den weiblichen Tieren ein ähnliches Körperchen aus Glomerulis und Kanälchen zusammengesetzt nachzuweisen ist. Dieses stellt also das sichere Homologon des Giraldès'schen Organes bei weiblichen Tieren, d. h. das Paroophoron dar.

Im Anschluss an die Czerny'schen Ausführungen spricht v. Recklinghausen (74) in seiner bekannten Monographie „Über die Adenomyome und Cystadenome der Uterus- und Tubenwandung" die Erwartung aus, dass auch beim Menschen der Nachweis sicherer paroophoraler, glomerulushaltiger Reste in spätembryonaler Periode und darüber hinaus gelingen würde, wenn auch in den bisher vorliegenden Untersuchungen von Tourneux (89), Ballantyne und Williams (9) ein solcher Nachweis nicht erbracht worden sei.

Seine eigenen Untersuchungen, die er in dieser Richtung hin angestellt hat, sind freilich ergebnislos geblieben, er schreibt darüber: „Bei meiner Auffassung der geschilderten Adenome als Urnierenderivate sah ich mich daher veranlasst, die Mesosalpinx meines Materiales in ihrem medialen Teile auf die von Waldeyer und auf die von Kobelt erhobenen Befunde zu prüfen, wenigstens an den der Leiche entnommenen Objekten, falls an ihnen der mediale Teil der Mesosalpinx nicht abgeschnitten, operativ verletzt oder durch chronische Entzündung und Verwachsung ebenso verdorben und unbrauchbar geworden war, wie an den von Lebenden exstirpierten Uteri durch die Operationsschnitte. Ein positives Resultat konnte ich aber nicht verzeichnen, auch nicht unzweifelhafte Spuren von Waldeyer's epithelbekleideten Kanälchen oder von Kobelt's Strahlenkranz in dem sich an den verdickten Tubenwinkel anheftenden Teile des Ligamentum latum nachweisen. Jedenfalls bildet der Befund von drüsigen Einrichtungen im Ansatzteil des breiten Mutterbandes am Uterus keine regelmässige oder häufige Beigabe unserer Tumoren."

„Ebensowenig ist es mir gelungen, Reste des Wolff'schen Körpers, welche als das Paroophoron zu bezeichnen gewesen wären, innerhalb der Uterus- oder Tubenwand von Neugeborenen und Kindern aufzufinden, und ich bekenne, dass ich in diesem Punkte leider eine Lücke in meinen Ausführungen bestehen lassen muss. Mehr als ein Dutzend solcher Uteri aus dem Kindesalter habe ich systematisch zu untersuchen nicht die Zeit gefunden, und gebe deswegen die Hoffnung nicht auf, dass sich inmitten des Myometriums des Tubenwinkels embryonale Reste der Urniere, Drüsenschläuche wie im Giraldès'schen Organ beim Manne, mikroskopisch werden darstellen lassen."

Dieser negative Erfolg ist wohl hauptsächlich darauf zurückzuführen, dass v. Recklinghausen gemäss den Waldeyer'schen Angaben die breiten Mutterbänder medial vom Eierstock bis zur Uteruskante untersuchte, während Czerny's Angaben bei den tierischen Föten schon darauf hinweisen, dass das eigentliche Paroophoron in dem Verästelungsgebiet der Art. spermatic. dicht vor dem Eintritt in das Ovarium, d. h. also unterhalb desselben gesucht werden muss.

Im Jahre 1898 erschien eine sehr sorgfältige Arbeit von Switalski (88) über die Urnierenreste beim menschlichen Fötus und Neugeborenen sowie jüngeren Kindern. Seine Untersuchungen erstreckten sich auf 8 Fälle, in denen die Adnexe in völlige Serienschnitte zerlegt wurden. Switalski gelang es zum ersten Male, sichere glomerulushaltige Urnierenreste, also das Paroophoron, beim Neugeborenen nachzuweisen. Den von Robert Meyer geäusserten Zweifeln, ob hier tatsächlich auch das Paroophoron vorgelegen hat, zumal in denjenigen Fällen, wo nur Drüsenkanälchen und keine Glomeruli gefunden wurden, kann ich mich nicht anschliessen. Denn aus den Zeichnungen Switalski's geht unzweifelhaft hervor, dass die betreffenden Kanälchen mit oder ohne Glomeruli an derjenigen Stelle aufgefunden wurden, wo sie auch von den gleich zu nennenden Untersuchern nachgewiesen worden sind. Wenn auch Switalski, wenigstens in dem mir allein vorliegenden Auszuge seiner Arbeit, es versäumt hat, eine genauere topographische Beschreibung des Paroophoron zu geben und die Beziehungen des Paroophoron zum Verteilungsgebiet der spermatischen Gefässe festzustellen, so beweisen doch seine kurzen Andeutungen über die Lage der von ihm gesehenen Gebilde und vor allem seine Abbildungen, dass er das dem Giraldès'schen Organe entsprechende echte Paroophoron beim menschlichen Neugeborenen als erster nachgewiesen hat.

Ihm gebührt also nach Czerny das Verdienst, die in der Czerny'schen Arbeit noch vorhanden gewesene Lücke ausgefüllt und die Existenz des menschlichen Paroophoron beim Neugeborenen sichergestellt zu haben.

Unabhängig von dieser Switalski'schen Publikation sind auch von deutscher Seite Untersuchungen veröffentlicht worden, welche die Frage nach der Lage des menschlichen Paroophoron einer endgültigen Lösung näher brachten.

In einer Arbeit über ein „Cystisches Adenofibrom der Leistengegend" wies Aschoff (5) im Jahre 1899 auf Grund embryologischer Untersuchungen noch ohne Kenntnisse der Switalski'schen Untersuchungen nachdrücklich darauf hin, dass bereits bei Föten von 4 und 6 cm Scheitelsteisslänge der noch erhaltene sekretorische Teil der Urniere (also das Paroophoron) in gleicher Höhe mit dem sexualen Teile liegt und sogar noch weiter kranialwärts verfolgt werden kann. Der Sexualteil ist von dem sekretorischen durch die Ansatzstelle des Mesorchium bezw. des Mesovarium getrennt. Der sexuale Teil liegt ventral und lateral, der secretorische dorsal und medial. Je mehr die Entwicklung und die Verschiebung der Urniere fortschreitet, um so mehr lateralwärts, d. h. nahe der Beckenwand, dem Verlauf der spermatischen Gefässe entsprechend, muss das Paroophoron gesucht werden und er stellt bereits die Forderung auf, dass das übliche falsche Schema über die Lage des Paroophoron, wie es den Angaben Waldeyer's gemäss gezeichnet wird, abgeändert werde.

In einer zweiten Arbeit berichtet dann Aschoff (6) über die Befunde glomerulushaltiger Paroophoronreste im Verzweigungsgebiet der Art. spermatic. bei einem fast ausgetragenen weiblichen Kinde. Damit war unabhängig von Switalski der sichere Nachweis des Paroophoron wenigstens beim Neugeborenen erbracht.

Ungefähr um dieselbe Zeit veröffentlichte Robert Meyer (53) seine bekannte Monographie „Über epitheliale Gebilde im Myometrium des fötalen und kindlichen Uterus einschliesslich des Gartner'schen Ganges", in welcher er ebenfalls die Verzweigungen der Art. spermatic. im Lig. latum als die für die Lage des Paroophoron typische Stelle bezeichnet. Nach seinen Untersuchungen „liegt das Paroophoron bei Embryonen von 2—3 Monaten an der hinteren Bauchwand rechts und links von der Wirbelsäule, etwas lateral und vorn von den Ureteren in einer leistenartigen Bauchfellfalte, welche mit ihrer lateralen vorderen Seite in die Wurzel des Lig. latum übergeht, bezw. dieselbe mitbildet. Lateral und etwas mehr nach vorn

von ihm liegt das Epoophoron in der Mesosalpinx. Je jünger die Embryonen, desto mehr an der hinteren Bauchwand und desto mehr median liegt das Paroophoron. Mit dem Tiefertreten der Adnexe wird das Paroophoron mehr und mehr von der hinteren Bauchwand ab- und in das Lig. latum einbezogen und nach unten und lateralwärts verschoben. Immer natürlich entsprechend dem Ansatz des Lig. latum. Da nun die Wurzel des Lig. latum zugleich mit dem Tiefertreten immer mehr und mehr lateralwärts kommt, so kann schliesslich das Paroophoron weit lateralwärts verzogen werden, sofern nicht einzelne Reste an der hinteren Bauchwand mehr und mehr zurückbleiben. Das Lig. latum, solange es bei den kleinen Embryonen hoch inseriert, wird natürlich durch das Tiefertreten im Verlauf der Verzweigung der Müller'schen Gänge immer mehr gedehnt und die Entfernung des Paroophoron vom Uterus wird grösser. Für den normalen Verlauf der Entwicklung liegt also kein Grund vor, das Paroophoron, welches beim viermonatlichen Embryo noch an der hinteren Bauchwand an der Wurzel des Lig. latum oder, wie Waldeyer sagt, hinter dem Epoophoron gelegen ist, bei dem erwachsenen Weibe im medialen Teile des Lig. latum zwischen Epoophoron und Uterus zu suchen." Dass unter Umständen einmal tatsächlich paroophorale Reste, d. h. nicht nur epithelbekleidete Kanälchen, sondern wirkliche Glomeruli ausnahmsweise auch in den mehr medial gelegenen Teilen des Lig. latum sich finden könnten, bestreitet Robert Meyer keineswegs, doch könne seiner Meinung nach eine derartige von der Regel abweichende Lagerung nur dadurch zustande kommen, dass Urnierenreste mit den vasa spermatica bis in die Gegend der Anastomosen der letzteren mit den vasa uterina verschleppt würden, bis an den Uterus heran würden sie allerdings wohl schwerlich kommen können; jedenfalls stehe es aber fest, dass es noch keinem Untersucher, auch Robert Meyer selbst nicht, gelungen sei, an dieser Stelle überzeugende Elemente des Paroophoron nachzuweisen.

„Die geringe Ausbeute an Urnierenresten" glaubt Robert Meyer damit erklären zu können, „dass das funktionslose Organ an und für sich leicht atrophiert und durch den starken Zug, welchem die Wurzel des Lig. latum während der Vereinigung der Müller'schen Gänge ausgesetzt ist, den noch ungünstiger gewordenen Ernährungsbedingungen meist völlig erliegen müsse."

Seine anfänglichen spärlichen Befunde von Paroophoronresten bei der Untersuchung älterer Föten und Neugeborenen meint Robert Meyer darauf zurückführen zu müssen, dass er das Lig. latum nicht

weit genug bis an seine Wurzel heran untersuchte; durch den Befund von Drüsenschläuchen direkt an der Beckenwand aufmerksam geworden, untersuchte er nun auch die lateralen Teile des Lig. latum und fand in 5 Fällen bei Neugeborenen Drüsen, teils mit teils ohne Glomeruli, an der typischen Stelle, den Verzweigungen der Art. spermatica unterhalb des Ovarium.

Ebenfalls im Jahre 1899 erschien eine Dissertation von Wichser (95) unter Leitung von Bühler, welcher die Adnexe eines 34 cm und eines 46 cm langen Fötus, sowie die Adnexe eines zweijährigen Kindes untersuchte. Bei dem erstgenannten Fötus konnte er in dem Lig. latum an der dorsalen Seite des Ovarium am Abgange des Mesovarium eine wulstartige Verdickung nachweisen, in dem die mikroskopische Untersuchung Kanälchen und Glomeruli erkennen liess. Er erklärt mit Recht diese Gebilde als das Paroophoron und betont, dass durch diese Befunde die in den Lehrbüchern der Entwicklungsgeschichte (O. Schultze) vertretene Ansicht, dass sich glomerulushaltige Bestandteile der Urniere nur bis in den 5. Monat des Fötallebens erhielten, widerlegt sei. In dem zweiten Falle gelang ihm nur der Nachweis von Kanälchen, aber nicht von Glomerulis, jedoch auch diese Kanälchen lagen an typischer Stelle. In den Organen des zweijährigen Kindes gelang es ihm nicht mehr, paroophorale Reste aufzufinden.

Neben den eben besprochenen Arbeiten von Switalski, Aschoff, Robert Meyer und Wichser ist schliesslich noch ein grösserer Aufsatz von Aichel (2) über die Entwicklung der Nebennieren zu erwähnen, in welcher der betreffende Autor die Entstehung der sogenannten Marchand'schen Nebennieren auf eine Entwicklung aus Urnierenkanälchen zurückzuführen versucht. Dabei scheidet Aichel zwischen den im Epoophoron und im Paroophoron entstehenden Nebennieren. Ob eine solche scharfe Trennung möglich ist, soll dahingestellt bleiben, nur lässt sich das eine wohl mit Sicherheit behaupten, dass über das Mesovarium hinaus, nach der Tube zu, also im Gebiete des eigentlichen Epoophoron keine Nebennierenreste gefunden werden, wie das auch die Abbildungen von Aichel bestätigen. Abgesehen von der Frage einer genetischen Trennung der verschiedenen im Lig. latum vorkommenden Nebennierenkeime bleiben die Angaben Aichel's über das Vorkommen glomerulihaltiger Reste der Urniere bei Neugeborenen von Interesse, insofern es ihm gelang, siebenmal bei neugeborenen Mädchen derartige Gebilde aufzufinden. Nach seiner Beschreibung liegen die paroophoralen Bildungen etwas nach innen vom freien Rande des Lig. latum, eine genauere Lokalisation

gibt er nicht an, sondern schreibt nur: „Nahe dem Rande des breiten Mutterbandes finden wir beim Neugeborenen Querkanälchen des Wolff'schen Ganges, die wir als Epoophoron bezeichnen. Näher der Gebärmutter zu tritt eine zweite Gruppe von Querkanälchen auf, das Paroophoron."

Leider erlauben auch die Angaben Aichel's über die Beziehungen der Paroophoronkanälchen zu den Marchand'schen Nebennieren keine genaue Lokalisation, da es nicht sicher ist, ob nicht Verwechselungen zwischen echten Marchand'schen Nebennieren und Kohn'schen Paraganglien, welch letztere viel regelloser im Lig. latum zerstreut sind, vorgekommen sind; dafür spricht auch seine Behauptung, dass er diese Organe, d. h. die Marchand'schen Nebennieren beim Weibe in jedem untersuchten Falle gefunden hätte, was mit der Angabe anderer Autoren (Aschoff) und mit meinen eigenen Untersuchungen nicht übereinstimmt, viel eher aber auf die Paraganglien zu übertragen ist.

Wenn damit auch keine exakte Beschreibung des Paroophoron geliefert war, so unterstützten doch diese Angaben die Behauptungen der anderen Autoren, dass echte paroophorale Reste beim Neugeborenen nicht selten sind.

Indessen haben die neueren Anschauungen über das menschliche Paroophoron noch keine Berücksichtigung seitens der Anatomen und Embryologen gefunden, und durch die Lehrbücher der Entwicklungsgeschichte geht noch immer die veraltete Waldeyer'sche Auffassung über die Lage des Paroophoron hindurch[1]). So finden sich in den neuesten Auflagen einiger verbreiteter entwicklungsgeschichtlicher Lehrbücher folgende Beschreibungen des Paroophoron:

Hertwig (31) sagt auf Seite 250 seines Buches: „Die Elemente der Entwicklungsgeschichte des Menschen und der Säugetiere": „Der hintere Abschnitt der Urniere, der beim Manne die Paradidymis und die vasa aberrantia liefert, verkümmert beim Weibe in ganz ähnlicher Weise zum Paroophoron und ist beim menschlichen Embryo längere Zeit hindurch noch als ein gelblicher Körper zu erkennen; er ist median vom Nebeneierstocke im breiten Mutter-

[1]) Anm. Während der Drucklegung dieser Zeilen erhielt ich Einsicht in die neueste Lieferung des Handbuches der topographischen Anatomie von Fr. Merkel (99) [III. Bd. 2. Lieferung] Braunschweig 1904, in welcher derselbe auf pag. 368 auf die Publikationen von Aschoff und Rob. Meyer eingeht und als erster unter den Anatomen dem Vorschlage, den Namen Paroophoron für die Urnierenreste innerhalb der letzten Verzweigungen der Art. spermatica vor dem Eintritt in das Ovarium zu reservieren, sich voll und ganz anschliesst.

bande gelegen und aus kleinen gewundenen, flimmernden Kanälchen und einzelnen in Rückbildung begriffenen Gefässknäueln zusammengesetzt. Beim Erwachsenen sind auf ihn einzelne Kanäle und cystenartige Bildungen zurückzuführen, die im breiten Mutterbande oft dicht an der Gebärmutter aufgefunden werden."

Ein ähnlicher Passus findet sich in der von V. von Ebner (38) herausgegebenen neuesten Auflage (1902) des Kölliker'schen Handbuchs der Gewebelehre des Menschen: „Als Paroophoron wurde zuerst von Waldeyer im breiten Mutterbande, näher dem Gebärmutterkörper als der Nebeneierstock, ein kleines, nur bei Embryonen gut erkennbares und jedenfalls bei Erwachsenen selten nachweisbares rudimentäres Organ beschrieben, welches aus blind endigenden, von Epithel ausgekleideten Schläuchen besteht und einen Rest des Urnierenteils des Wolff'schen Körpers darstellt. Dasselbe ist der Paradidymis des Mannes homolog und verschwindet mitsamt dem Wolff'schen Gange beim Menschen in der Regel vollständig noch vor der Geburt."

Felix (25) beschreibt in dem im Jahre 1904 erschienenen Teile „Die Entwicklung der Harn- und Geschlechtsorgane" des Hertwig-schen Handbuchs der vergleichenden und experimentellen Entwicklungslehre der Wirbeltiere das Paroophoron mit folgenden Worten (Seite 84): „Das Paroophoron, der Name Parovarium ist nicht synonym mit Paroophoron, sondern bezeichnet die Überreste der gesamten Urniere (Kobelt 1847, His 1868), entspricht der Paradidymis des Männchens, es ist beim menschlichen Embryo längere Zeit als ein gelblicher Körper zu erkennen, der medianwärts vom Nebeneierstock im breiten Mutterbande gelegen und aus kleinen, gewundenen, flimmernden Kanälchen zusammengesetzt ist, welche sich zum Teil in Rückbildung befinden (Waldeyer 1870). Beim Erwachsenen sind auf das Paroophoron einzelne Kanäle und cystenartige Bildungen zurückzuführen, die in den breiten Mutterbändern oft dicht an der Gebärmutter aufgefunden werden (von Franqué 1898)."

Diese Unsicherheit über die Lage des Paroophoron erstreckt sich jedoch nicht nur auf die menschliche, sondern auch auf die vergleichende Anatomie, welche noch keine vollständige Klärung dieser Frage geliefert hat. Gerade bei den Untersuchungen an weiblichen Tieren sind nicht selten Verwechselungen zwischen den Resten der Markstränge und des Epoophoron mit dem Paroophoron vorgekommen. Es erschien daher angebracht, noch einmal durch systematische Untersuchungen an neugeborenen oder jungen Tieren und an Menschen die Frage nach dem Vorkommen, der Lage und

der Ausdehnung des eigentlichen Paroophoron zu prüfen und zugleich die Beziehungen desselben zu den Marksträngen einerseits, wie zu dem Epoophoron andererseits, so weit wie möglich, klar zu legen. Dabei war es unerlässlich, auch das Verhältnis zwischen Marksträngen und Epoophoron noch einmal zu prüfen, denn die Anschauungen über die Natur der Markstränge gehen noch wesentlich auseinander, wie ein kurzer Blick in die neueste Auflage des Handbuchs von Kölliker pag. 513 zeigt. Es handelt sich um die Frage, ob die Markstränge ein selbständiges Gebilde, welches genetisch mit dem Eierstock zusammenhängt, darstellen, oder ob sie nichts anderes sind als mehr oder weniger umgewandelte, sekundär in das Ovarium eingedrungene Bestandteile des Epoophoron bezw. des Paroophoron.

Es erscheint deshalb eine neue, besonders vergleichend anatomische Untersuchung dieser verschiedenen Gebilde durchaus geboten, einmal um auch beim Tier die Lagebeziehungen des etwa vorhandenen Paroophoron zu fixieren und die hier gewonnenen Resultate mit den beim Menschen erhobenen zu vergleichen, andererseits um dadurch die Kenntnis der Entwicklung und Lageverschiebung der einzelnen Urnierenreste beim weiblichen Geschlechte, deren Bedeutung für die Lehre von den Geschwülsten des weiblichen Genitalapparates durch die grundlegenden Arbeiten v. Recklinghausens klargelegt worden ist, nach Möglichkeit des zur Verfügung stehenden Materials zu fördern.

Wenn auch unsere Kenntnis über die embryologische Entwicklung der Urniere in dem Stadium, wo sie zu den Keimdrüsen in Beziehung tritt, durch die Arbeiten von Waldeyer (93), Braun (14), van Beneden (13), Gasser (27), Janosik (35), v. Mihálcovicz (59), Nagel (60), Coert (17), v. Winiwarter (97), Skrobansky (86) u. a. beim Säugetier und Menschen zu einem gewissen Abschluss gebracht sind, so werden erneute Untersuchungen über diesen Gegenstand, welche eine Sicherung der bisherigen Befunde bringen könnten, immer erwünscht sein. Während die frühere Annahme dahin ging, dass die Urniere aus zwei histologisch ganz verschieden gebauten Abschnitten bestände, von denen der eine, von Waldeyer als sexualer Abschnitt bezeichnet, hauptsächlich aus geraden Kanälchen bestände, welche später als ableitende Kanälchen der männlichen Keimdrüse dienten, der andere als Urnierenteil bezeichnet, aus Glomerulis und gewundenen Kanälchen aufgebaut wäre, zeigten Gasser, v. Kölliker, v. Mihálcovicz, Nagel, dass eine solche Trennung nicht durchführbar, sondern die Urniere ursprünglich gleichartig gebaut wäre und nur

in ihrem kranialen Teile frühzeitig regressive Veränderungen erleide, weil dieser Abschnitt im Gegensatz zu dem kaudalen wenigstens beim Manne in innige Beziehung zur Geschlechtsdrüse treten müsse. Dabei blieb die Frage offen, ob bei dieser Umwandlung nur die ausführenden Kanälchen, der sogenannte excretorische Abschnitt des kranialen Teiles der Urniere, als Ausführungsgänge benutzt würden, der secretorische Teil aber noch in verkümmerter Form daneben bestehen blieb, oder ob zunächst eine weitgehende Rückbildung des ganzen kranialen Teiles statt hätte und der Rest desselben völlig zur Bildung der Epididymis bezw. des Epoophoron gebraucht würde. Wenn sich tatsächlich noch Reste des secretorischen Abschnittes des kranialen Teiles erhielten, die dann in gleicher Höhe mit der Epididymis bezw. Epoophoron gelagert sein mussten, so konnten dieselben sehr wohl zur Erklärung von Befunden glomerulushaltiger Reste der Urniere beim Manne und Weibe neben dem etwa persistierenden kaudalen Abschnitte der Urniere herangezogen werden. Die Auffassung, dass der noch erhaltene secretorische Abschnitt des kranialen Teiles der Urniere bei der Bildung des Giraldès'schen Organes, bezw. des Paroophoron, womit ja die glomerulushaltigen Reste der Urniere bezeichnet werden, die Hauptrolle spielen, wurde noch von Aschoff in seiner erwähnten Arbeit (6) geteilt, weil er bei seinen Untersuchungen menschlicher Embryonen die glomerulushaltigen Teile der Urniere in gleicher Höhe wie die Epididymis bezw. die Epoophoronkanälchen fand. Robert Meyer dagegen wies darauf hin, dass dieses Nebeneinander erst infolge der Lageverschiebungen der Keimdrüsen bei der embryonalen Entwicklung zu stande gekommen wäre, und dass diese glomerulushaltigen Reste in der Tat dem ursprünglichen kaudalen Abschnitte der Urniere entsprächen, welche erst infolge des Descensus ovariorum allmählich in gleiche Höhe mit dem sexualen Teile und später sogar noch weiter kranialwärts rückten; es vollziehen sich diese Lageveränderungen analog den Verhältnissen beim männlichen Geschlecht, wie sie von Gasser (26) in seiner Arbeit: „Einige Entwicklungszustände der männlichen Sexualorgane beim Menschen“ des Genaueren geschildert sind.

Um eine sichere Entscheidung dieser Frage zu bringen, ob tatsächlich bei der Bildung des Epoophoron die secretorischen Bestandteile des kranialen Abschnittes vollständig zu Grunde gingen und glomerulushaltige Urnierenbestandteile demgemäss nur dem kaudalen Abschnitte entsprechen könnten, habe ich selbst versucht, die betreffenden Rückbildungsstadien bei Kalbs- und Schafföten zu ver-

folgen, da mir geeignetes menschliches Material nicht zur Verfügung stand; ich erhielt dieselben aus dem Sammlungsmateriale des anatomischen Institutes. An dieser Stelle möchte ich nicht verfehlen, Herrn Geh. Rat Gasser für die bereitwillige Überlassung dieses für meine Untersuchungen äusserst wertvollen Materiales meinen verbindlichsten Dank auszusprechen.

Kalbsföten.

Zur Untersuchung kamen die inneren Genitalien von 4 weiblichen Kalbsföten, deren Kopfsteisslänge I : 8 cm, II : 10 cm, III : 11 cm und IV : 13 cm betrug; dieselben waren in toto in Zenker'scher Flüssigkeit gehärtet und in Alkohol konserviert worden.

Kalbsfötus I: Nach Durchschneidung der Wirbelsäule und Eröffnung des Leibes wird die untere Körperhälfte von der oberen abgetrennt, so dass die Därme an der oberen Hälfte zurückbleiben. Dann wird alles überflüssige Gewebe (Extremitäten, äusseres Becken etc.) abgeschnitten, so dass nur die Beckenwand mitsamt den Genitalien und dem unteren Pole beider Nieren übrig bleibt. Nach unten reicht dieses Stück bis etwas unterhalb der Vereinigungstelle der beiden Uterushörner. Einbettung in Celloidin, Serienschnitte (205 Schnitte), Schnittrichtung etwa parallel dem Verlauf der etwas geschlängelt verlaufenden Tube, d. h. Schnitte durch das aufrecht gestellte Becken, welche etwas mehr von hinten oben nach vorn unten zur Horizontalebene geneigt verlaufen.

Die Schnitte enthalten somit (von unten angefangen): hinten zu beiden Seiten die unteren Nierenpole, in der Mitte den Darm (rectum) mit seinem langen Mesenterium, davor die anfänglich vereinigten, später aber getrennten Müllerschen Gänge resp. Uterus und Uterushörner, neben denen noch, z. T. in die Wand eingeschlossen, lateral je ein kleines Kanälchen (der Wolff'sche Gang) getroffen ist, zu beiden Seiten, etwas nach hinten die Ureteren, seitlich an der Beckenwand die Beckengefässe, von denen die Aa. umbilicales allmählich nach vorn rückend sich an die später ganz vorn erscheinende Blase (resp. Allantois) anlegen, ausserdem beiderseits zwischen Uterus und Niere von unten nach oben aufeinander folgend Ansatz des Lig. latum resp. Urniere, dann das horizontal getroffene Ovarium mit nach vorn reichendem Lig. ovarii proprium, nach hinten seitlich eine Art Lig. fimbrio-ovaricum, während zwischendurch auch Längs- und Querschnitte durch die stark geschlängelt verlaufende Tube und den sie begleitenden Wolff'schen Gang auftauchen; das Ovarium erscheint mit dem mittleren Teile seiner vorderen Fläche etwas über die Tube hinüber gelegt, so dass dadurch an dieser Stelle dieselbe etwas nach unten verschoben ist.

Verfolgt man die Serienschnitte von dem kaudalen zum kranialen Pole der Urniere zu, so lässt sich in Übereinstimmung mit allen früheren Angaben feststellen, dass die Urniere kaudalwärts am kräftigsten entwickelt, in breiter Masse die Wurzel des Lig. latum ausfüllend, der Beckenwand angelagert ist. Die einzelnen Teile der Urniere sind hier noch auf das deutlichste differenziert. Es finden sich sehr kräftig entwickelte, grosse Glomeruli, im Durchschnitt von 0.20—0.24 mm Durchmesser, die von einer Kapsel umgeben sind, deren Epithel an der Glomeruluswurzel ganz niedrig, fast platt (6.3 μ hoch) zu nennen ist, nach der Kuppe zu kubisch bis niedrig zylindrisch (bis 13.5 μ hoch) wird, sich durch einen chromatinreichen Kern von 5.4 : 9.0 μ Durchmesser mit feinem

Chromatinnetz mit 1—2 deutlichen Kernkörperchen auszeichnet. Der Glomerulus füllt den Kapselraum vollständig aus, ein besonderer Inhalt ist, von dem gelegentlichen Befunde kleiner hyaliner Körnchen abgesehen, nicht zu entdecken. Die Füllung der Schlingen mit Blut ist eine sehr wechselnde. Der Kapselraum geht durch ein mässig weites (50—60 μ Gesamt-Durchmesser) Schaltstück, welches von einem einreihigen, niedrig zylindrischen Epithel von 10.8 μ Höhe mit meist rundlichen, 9 μ im Durchmesser messenden, mässig chromatinreichen Kernen gebildet ist, in das gewundene Kanalsystem (70—100 μ im Gesamt-Durchmesser durchschnittlich) über, welches ein geschichtetes zylindrisches Epithel von ca. 22 μ Höhe besitzt, dessen einzelne Elemente sehr unregelmässig gestaltet, vorwiegend grosse, chromatinarme, ovale bis rundliche, 8.10—10.8 μ messende Kerne besitzt; letztere enthalten neben einem feinen Chromatinnetz in ihrem Inneren meist ein einziges, in der Mitte des Kernes gelegenes, intensiv gefärbtes Kernkörperchen, seltener auch zwei. In seiner Anordnung weist das Epithel eine gewisse Ähnlichkeit mit den ruhenden Hodenkanälchen auf. Diese Kanälchen sind von einer deutlichen geschichteten Wand cytogenen Gewebes umgeben, und die Epithelzellen stehen mit den Bindegewebszellen in direktem Kontakt. Von diesen weiten sekretorischen Kanälchen, die als Inhalt grosse Mengen hyaliner Tröpfchen verschiedenster Grösse aufweisen, heben sich die ausführenden Kanälchen mit einem Durchmesser von 35—50 μ scharf ab. Dieselben besitzen ein ganz feines Lumen und sind von einem niedrigen, kubischen 10 μ hohen Epithel ausgekleidet, welches durch eine mehr oder weniger dicke Grenzhaut vom Bindegewebe getrennt ist. Die Kerne des Epithels sind chromatinreich, seltener oval, meist rundlich und messen im Durchschnitt 5.6—7.2 : 7.2 μ. Der Verlauf der exkretorischen Kanälchen ist ein leicht gewundener, vielfach gestreckt bogenförmiger, und sehr deutlich tritt der parallele Verlauf der exkretorischen Kanälchen an vielen Schnitten hervor. In dem kranialwärts gelegenen Abschnitt tritt nun eine zunehmende Rückbildung des Wolff'schen Körpers auf, die sich in einer Verkleinerung der Glomeruli (0.10—0.16 mm) und einer hochgradigen Atrophie besonders der gewundenen Kanälchen (70 μ und darunter) kundgibt. Wie die Verkleinerung der Glomeruli samt ihrer Kapsel zustande kommt, ist schwer zu sagen; es ist nicht auszuschliessen, dass die Glomeruli des kranialen Abschnittes von Anfang an kleiner angelegt sind (Nagel), da stärkere Rückbildungsprozesse an ihnen nicht nachgewiesen werden können, wenn auch der Chromatinzerfall einzelner Kerne der Glomerulusschlingen sehr deutlich ist, ohne dass aber dabei die gesamte Struktur des Glomerulus eine bemerkenswerte Veränderung erfährt. Die Schlingen sind zum Teil recht gut mit Blut gefüllt, und das Bild der kleinen Glomeruli (100 bis 160 μ Durchmesser) gleicht ganz dem der grossen (200—240 μ). Auch das Kapselepithel zeigt, von einer noch näher zu beschreibenden Pigmentierung abgesehen, keine wesentlichen Veränderungen. Der Inhalt der Kapsel, soweit ein solcher vorhanden ist, besteht aus hyalinen Tröpfchen, niemals aus Blut. Das Kanälchensystem zeigt eine auffallende Verkleinerung der Elemente und einen zunehmenden Schwund des Lumens. Als erste Veränderung zeigt sich in den noch relativ weiten und wenig veränderten Kanälchen eine immer zunehmende Anhäufung hyaliner Tropfen, die auf das dichteste mit Chromatinbröckelchen gemischt sind. Ob dieses Chromatin von den Glomerulis abwärts geschwemmt oder von den Epithelzellen der Kanälchen selber stammt, ist schwer zu sagen. Sicher ist, dass letztere die mannigfachsten Degenerationserscheinungen ihrer

Kerne aufweisen, insbesondere pyknotische Umwandlungen und alle Zeichen der Karyorrhexis. Mit zunehmender Verkleinerung der Epithelzellen tritt nun eine sehr charakteristische Pigmentierung derselben ein in Gestalt kleinerer und grösserer grünlich-gelb gefärbter Tröpfchen, auch die im Lumen der Kanälchen gelegentlich vorkommenden Zellen sind noch vollgestopft mit diesen Tröpfchen. Zwischen den vorher erwähnten hyalin gefärbten und diesen gelb-grün gefärbten Tropfen sind keine sicheren Übergänge nachzuweisen. Aber nicht nur die Epithelzellen, sondern, wie auch bereits Czerny (20) hervorhob, die an die Kanälchen grenzenden Bindegewebszellen weisen solche Einlagerungen gefärbter Tröpfchen auf. Es entsteht dadurch vielfach das Bild der Goldmann'schen Kugelzellen, nur dass eben statt der ungefärbten gefärbte Kügelchen den Zellleib ausfüllen. Irgend welche Beziehungen zu den roten Blutkörperchen wurden vollständig vermisst, auch konnten keine frei liegenden roten Blutkörperchen in den Kanälchen oder in den Geweben nachgewiesen werden. Ebensowenig gelang es, körniges oder kristallinisches Pigment, wie es bei der Hämosiderinbildung zu beobachten ist, in dem Wolff'schen Körper zu entdecken. Mit zunehmender Verkleinerung der Epithelien, die schliesslich ganz niedrig kubisch, ja fast ganz platt werden können, wird die Pigmentierung immer stärker, dabei entwickelt sich zwischen Epithelzellen und dem umliegenden Bindegewebe eine mehr oder weniger breite (18—20 μ) hyaline Grenzschicht, so dass das Kanälchen in seiner äusseren Gestalt den exkretorischen Kanälchen sehr ähnlich wird. In der hyalinen Grenzschicht sieht man gelegentlich Zellen, die auch sehr lebhaft gefärbt sind; ein sicherer Beweis für die leukocytäre Natur dieser Elemente konnte nicht erbracht werden. Auch der Pigmentreichtum der angrenzenden Bindegewebszellen nimmt mit steigender Atrophie der Epithelien zu. Ob nun eine gleiche Pigmentablagerung auch in dem exkretorischen Abschnitt zustande kommt, ist nicht mit Sicherheit zu entscheiden, da die atrophischen gewundenen Kanälchen den exkretorischen Kanälchen sehr ähnlich werden. So wird die Entscheidung um so schwieriger, nur das eine lässt sich behaupten, dass ein grösserer Teil der exkretorischen Kanälchen selbst in den atrophischen Partien der Urniere unpigmentiert bleibt. Da ein Beweis für die hämatogene Ensttehung des Pigmentes in der Urniere nicht geliefert werden konnte, so bleibt nur die Annahme übrig, dass entweder eine autochthone, in der Atrophie des sekretorischen Abschnittes begründete Pigmentablagerung vorliegt, oder eine Resorptionspigmentierung durch Aufnahme eines von dem Glomerulus ausgeschiedenen gelösten Farbstoffes, da die Bilder denjenigen ganz ausserordentlich gleichen, welche in hämoglobinurischen Nieren gefunden werden. Nur fehlt der Nachweis eines solchen gelösten Farbstoffes im Lumen der Kanälchen.

Bei dem weiteren Emporsteigen zu den kranialen Abschnitten der Urniere tritt nun als weiterer bemerkenswerter Befund nicht nur die Verkleinerung der Glomeruli, sondern vor allem der Schwund derselben auf. Dieser Schwund der Glomeruli kommt durch eine eigenartige hyaline Verschmelzung der einzelnen Bestandteile des Glomerulus zu stande, doch handelt es sich nicht um die Bildung eines Hyalins, wie man es in degenerierten Glomerulis der bleibenden Niere findet, sondern mehr um eine Art syncytialer Verschmelzung aller Zellbestandteile mit Übergang in eine von Kerntrümmern durchsetzte homogene, zum Teil feinkörnige Masse. Diese verschmilzt ihrerseits wiederum nach Verlust des Kapselepithels mit dem ebenfalls degenerierenden Bindegewebe ihrer Umgebung, so dass schliesslich eine Grenze zwischen dem Glomerulus und

seiner Umgebung nicht mehr zu ziehen ist, und das ganze gleicht schliesslich einem schwach hyalin entarteten Bindegewebsherd, vielleicht zu vergleichen gewissen Entartungsformen der Follikel im Eierstock. Von den Glomerulis bleiben entweder keine oder nur einzelne Schlingen erhalten, von dem Kapselraum nur ein mehr oder weniger verzerrter Spalt, der mit ganz plattem oder auch kubischen Epithel ausgekleidet ist und oft noch deutlich in ein pigmentiertes Kanälchen übergeht, auch scheint es, dass gelegentlich kleinere cystische Erweiterungen dieser Spalträume vorkommen können. Während des Schwundes des Glomerulus füllt sich der Kapselraum mit einer grösseren Anzahl von Zellen, die zum Teil als Leukocyten, zum Teil als abgestossene Epithelzellen aufgefasst werden müssen. Nicht alle cystisch erweiterten Räume, die man in dem hochgradig atrophischen Teile der Urniere findet, sind aber, wie bereits Czerny hervorhebt, als Reste der Glomeruluskapsel aufzufassen, sondern stellen nichts anderes als spindelförmige Erweiterungen der atrophischen sekretorischen und exkretorischen Kanälchen dar. Diese unregelmässigen spindelförmigen Erweiterungen zeichnen sich durch die Unregelmässigkeit ihres Epithelbesatzes und durch die vorwiegende Abplattungen der Epithelzellen aus. Hohes Flimmerepithel, wie es Czerny (20) beschreibt, konnte in diesen ampullären Erweiterungen nicht gefunden werden. Besonders zu betonen ist, dass der eigentliche Schwund der Glomeruli sich genau bis zu jener Stelle verfolgen lässt, wo die ersten Markstränge des Ovarium sichtbar werden, und dass im Bereich der Markstränge kein in Schwund begriffener Glomerulus mehr zu entdecken ist. Hier finden sich vielmehr im Lig. latum nur noch pigmentierte und unpigmentierte Kanälchen, von denen die letzteren mit Sicherheit mit den Marksträngen in Verbindung stehen. Sehr viele Markstränge münden in kleinere ampulläre oder cystische Gebilde ein, die zum Teil mit Resten der Glomeruluskapsel, zum Teil mit den ampullären Erweiterungen des Kanälchensystems Ähnlichkeit aufweisen, oder sie sind ihnen dicht angelagert, so dass die Epithelzellen sich zu berühren scheinen. Da indessen sichere Glomerulusreste in keinem dieser Gebilde zu finden sind, so muss die Frage, wie weit auch Glomeruluskapseln mit dem Markstrangsystem in Verbindung treten, offen bleiben. Das eine lässt sich indessen mit Sicherheit sagen, dass im Gebiete der Markstranggebilde von Glomerulis keine Spur mehr zu finden ist und nur das Kanälchensystem, und zwar vorwiegend die unpigmentierten exkretorischen Teile desselben erhalten geblieben sind.

Bezüglich der vorher erwähnten Markstränge sei noch erwähnt, dass wenigstens in diesem Stadium der Entwicklung irgend welche Momente, die für ein Hervorsprossen der Markstrangkanälchen aus den Urnierenkanälchen sprächen, nicht aufzufinden waren, vielmehr lässt der Umstand, dass wiederholt die Markstrangkanälchen ganz dicht an das Epithel der erwähnten ampullären Hohlräume heranreichen, ja mit ihm zu verschmelzen scheinen, ohne dass dabei das zurückgebildete ganz flache Epithel der Ampullen irgendwelche Zeichen von Wucherung aufweist, die Annahme gerechtfertigt erscheinen, dass hier eine sekundäre Vereinigung ursprünglich getrennter Anlagen der Markstränge einerseits, der Glomeruluskapseln und Ampullen der Urnierenkanälchen andererseits, eingetreten ist. Auch spricht der Umstand, dass die Markstränge mit dem Ovarialgewebe in breiter innigster Berührung stehend allmählich in dasselbe übergehen, während sie nur hier und da mit dem Urnierensystem in Verbindung getreten sind, und hier eine ziemlich scharfe Trennung noch überall möglich

ist, eher dafür, dass die Markstränge aus dem Keimepithel als aus den Urnierenkanälchen ihren Ursprung genommen haben.

Zu bemerken ist noch das Auftreten von einzelnen kleinen Kanälchenquerschnitten von ca. 30 μ Durchmesser, welche sich durch ihre intensiv dunkle Färbung von den gesamten anderen unterscheiden. Dieselben besitzen meist ein ungefähr kubisches, 13.5 μ hohes Epithel mit grossen, intensiv gefärbten, rundlichen, 9 μ im Durchmesser messenden Kernen, ein sehr enges Lumen und haben keine besondere äussere Wandbekleidung; sie liegen meistens am lateralen Ende der Markstränge in der Höhe der oberen Hälfte des Ovarium, dicht unterhalb des hinteren Cölomüberzuges der Urniere. Ihre Genese ist unklar, vielleicht sind es Einstülpungen und Abschnürungen vom Cölomepithel innerhalb der Urniere, besonders ihrer Nachbarschaft zu dem letzteren wegen; vielleicht ist es angängig, in ihnen die ersten Anlagen der sog. Kossmann'schen (42) Nebentuben zu erblicken.

Ferner ist zu erwähnen, dass in diesem Stadium der Entwicklung nicht nur im kranialen Abschnitte, sondern auch im kaudalen eine deutliche Verbindung der exkretorischen Kanälchen der Urniere mit dem Wolff'schen Gange, an dessen Epithel sich deutlich eine sichere Flimmerung nachweisen lässt, besteht.

Als Resultat dieser Untersuchung lässt sich in Übereinstimmung mit früheren Autoren v. Mihalcovicz (59), R. Meyer (53) soviel feststellen, dass der sekretorische Abschnitt, welcher zu dem im Gebiete des Ovarium erhalten gebliebenen und als Epoophoron bezeichneten exkretorischen Abschnitten der Urniere gehört, einer vollständigen Rückbildung anheimfällt, und dass der wohlerhaltene sekretorische Abschnitt der Urniere (Paroophoron) kaudalwärts vom Ovarium und also mehr im Wurzelgebiete des Lig. latum zu finden ist.

Kalbsfötus II: Dieselbe Konservierung und Präparation wie in No. I. Serienschnitte horizontal durch das ganze (aufrecht gestellt gedachte) Becken mit seinen Eingeweiden. Serienschnitte (231 Schnitte).

Die mikroskopische Untersuchung dieses Präparates bestätigt im allgemeinen die eben beschriebenen Befunde, es lässt sich auch hier eine vom kaudalen nach dem kranialen Ende der Urniere fortschreitende Atrophie feststellen, in der Höhe der Markstränge und des Ovarium sind die Glomeruli auch in diesem Falle vollständig zu Grunde gegangen.

Als bemerkenswert ist in diesem Falle noch zu erwähnen, dass abweichend von dem vorigen hier auch in den Glomeruluskapseln eine reichliche hyaline Ablagerung, ähnlich der vorher an den Kanälchen beschriebenen, Platz gegriffen hat, dass man in den mehr kranial gelegenen Teilen der Urniere Glomeruli zu Gesicht bekommt, in denen innerhalb der Kapsel grosse Schollen Hyalins mit eingelagerten zu Grunde gehenden Zellen liegen.

Kalbsfötus III: Horizontalschnitte durch das Becken, Konservierung und Präparation wie in No. I. Serienschnitte (123 Schnitte).

Kalbsfötus IV: Horizontalschnitte durch die rechte Beckenhälfte. Konservierung und Präparation wie I. Serienschnitte (174 Schnitte).

Die mikroskopische Untersuchung der beiden Präparate zeigt eine dem steigenden Alter der Föten entsprechende Wachstumszunahme des Ovarium, Tube usw. Die Elemente der Urniere zeigen dieselben Rückbildungsvorgänge nur noch in ausgedehnterem Grade, ein vollständiges Verschwinden der sekre-

torischen Teile im kranialen Abschnitte, während im kaudalen sowohl die sewie exkretorischen Teile noch deutlich erkennbar sind.

Schafföten.

Zur Verfügung standen mir zwei Exemplare dieses Materiales, das eine erhielt ich aus dem Sammlungsmateriale des Anatomischen Institutes, das andre aus dem Schlachthause. Die mikroskopische Untersuchung dieser Präparate ergab im grossen und ganzen die gleichen Resultate wie die der Kalbsföten.

Schaffötus I: Kopfsteisslänge 15 cm. Dieselbe Präparation und Konservierung wie bei Kalbsfötus I. Serienschnitte (222 Schnitte).

Durch das gesamte Becken wurden Schnitte gelegt, welche ungefähr in der Frontalrichtung des aufrecht gestellt gedachten Beckens verlaufen. Die Ligamente sind schon deutlich entfaltet, deutliche Tube, Ovarium, etwas spiralig gedrehte Uterushörner etc.

Auf den Schnitten erkennt man den in seinen unteren Teilen vereinigten, in seinen oberen getrennten Uterus, nach beiden Seiten die Adnexe liegend. An dem Hilus ovarii werden die Markstränge sichtbar, welche sich sowohl weit in das Ovarium hinein erstrecken als auch nach ausserhalb, unterhalb und etwas lateralwärts von dem letzteren einen beträchtlichen Komplex bilden; in ihrer Struktur gleichen sie ungefähr denen des ausgetragenen Kalbes. Lateral vom Ovarium, dicht unterhalb des Fimbrienendes gelegen, sieht man parallel verlaufende, enge, dunkler gefärbte Kanälchen, welche auf einen der Tube ungefähr parallel laufenden, an Umfang etwas grösseren Kanal (Gartner'sche Gang) zustreben, die epoophoralen Reste der Urniere. Medial vom Ovarium und unterhalb desselben gelegen, wird der paroophorale Teil mit seinen z. T. noch wohlerhaltenen Glomerulis und pigmentgefüllten Kanälchen sichtbar.

Schaffötus II: Kopfsteisslänge 24 cm. Rechte Beckenhälfte, Serienschnitte (188 Schnitte). Schnittrichtung ungefähr flach durch das Lig. latum.

Derselbe Befund wie in I, nur zeigen die Markstränge in diesem Falle schon eine ausgesprochene weitmaschige netzförmige Verbindung mit deutlicher spaltförmiger Erweiterung einzelner Kanalabschnitte.

Somit erscheint es durch die eben mitgeteilten Befunde bei Kalbs- und Schafföten als den Tatsachen entsprechend, den paroophoralen und epoophoralen Abschnitt der Urniere nicht etwa mit dem sekretorischen und exkretorischen Teile derselben gleichzustellen, sondern vielmehr analog den Verhältnissen beim männlichen Geschlechte mit dem kranialen das Epoophoron und mit dem kaudalen das Paroophoron gleichwertig und gleichbedeutend zu erachten.

Wenn nun unter diesen Verhältnissen das Paroophoron tatsächlich in einer frühen Zeit des embryonalen Lebens kaudalwärts vom Epoophoron, d. h. nach dem Uterus zu gelegen und nun im späteren fötalen und postfötalen Leben doch von keinem der Untersucher an dieser Stelle nachgewiesen werden konnte, so ist dies

nicht anders zu erklären, als dass es eine Wanderung nach einem anderen Orte gemacht haben muss und zwar kann diese Wanderung nur in Zusammenhang gebracht werden mit dem Descensus ovariorum.

Diese eben bezeichnete Lageverschiebung geht nun auf folgende Weise von statten. Das Ovarium entfernt sich bei seinem Descensus natürlicherweise mehr und mehr von der hinteren Bauchwand und zieht eine Bauchfellduplikatur, das Lig. latum, in welchem die Reste der Urniere enthalten sind und so die Bewegungen des letzteren mitmachen müssen, mit sich; hierdurch erhalten die noch vorhandenen Urnierenreste ebenfalls eine veränderte Lagerung. Der kraniale, proximale Abschnitt, in welchem die Glomeruli am frühesten verloren gegangen sind, der aber noch in Verbindung mit dem Gartner'schen Gange bleibt, das spätere Epoophoron, macht als das kranial gelegene die grösste Exkursion, während der distale, kaudale, näher der Beckenwand in der Wurzel des Mesometrium gelegene Teil, dessen Verbindungsstücke mit dem Gartner'schen Gange zu Grunde gegangen sind, das Paroophoron eine weniger ausgiebige Bewegung macht. So wird aus dem ursprünglichen Nebeneinander ein Übereinander und sogar infolge des Hinabsinken der Ovarien mit dem anteflektierten Uterus in das kleine Becken schliesslich ein Voreinander, so dass es also nun zu einer völligen Umkehr der Verhältnisse gekommen ist. Während früher das Epoophoron kranial, das Paroophoron kaudal gelegen war, kommt jetzt das erstere mehr kaudalwärts als das letztere zu liegen. Für die Embryonalzeit hätten demnach die Worte Waldeyers, dass das Paroophoron uterinwärts vom Epoophoron zu finden sei, noch eine gewisse Berechtigung, im späteren fötalen und postfötalen Leben kommt es durch den Descensus ovariorum unter gleichzeitigem Zugrundegehen des sekretorischen Abschnittes des Epoophoron und des grössten Teiles des exkretorischen des Paroophoron zu den oben geschilderten Lageverschiebungen.

Wenn daher in letzter Zeit von Bayer (11) und Schickele (81) die scharfe Trennung zwischen dem epoophoralen und dem paroophoralen Teile der Urniere als undurchführbar und überflüssig erklärt worden ist, so sprechen doch diese erneuten Untersuchungen für die auch von Robert Meyer betonte, in der Entwicklungsgeschichte begründete Sonderung der beiden Teile, und weitere Untersuchungen haben zu zeigen, ob nicht auch beim Neugeborenen bezw. beim Weibe durch scharf begrenzte Lokalisation die beiden Körper ihre Eigenart und Unabhängigkeit von einander beweisen. Dabei muss allerdings betont werden, dass der Ausdruck „Paroc-

phoron“ tatsächlich nur für das dem Giraldès'schen Organe homologe Organ beim Weibe nämlich die Reste des glomerulushaltigen Abschnittes der Urniere gebraucht werden darf, nicht aber für zufällige Befunde von drüsigen Resten, wie sie nach Waldeyer im Lig. latum nach dem Uterus zu vorkommen sollen, aber von keinem Nachuntersucher, auch neuerdings wieder von Bayer nicht, gefunden worden sind. Wollte man etwa den Ausdruck „Paroophoron“

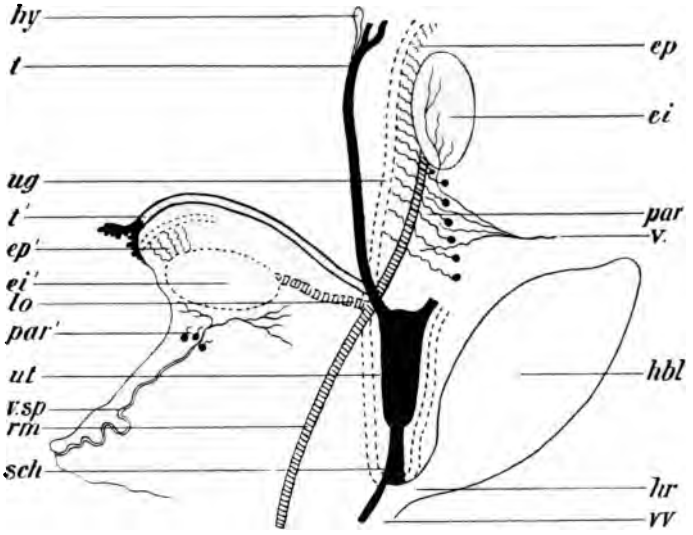

Abb. 1. **Schema zur Entwicklung der weiblichen Geschlechtsorgane aus der indifferenten Anlage des Urogenitalsystems.** (Unter Zugrundelegung des Hertwig'schen Schemas geändert.)

ei = Eierstock, *ep* = epoophoraler (kranialer) *par* = paroophoraler (kaudaler) Teil der Urniere, *v* = Gefässe der Urniere, *hy* = Hydatide, *t* = Tube, *ug* = Urnierengang, *ut* = Uterus, *sch* = Scheide, *hbl* = Harnblase, *hr* = Harnröhre, *vv* = Scheidenvorhof, *r m* = rundes Mutterband, *lo'* = Ligamentum ovarii proprium. Die Buchstaben *t'*, *ei'*, *lo'*, *ep'*, *par'* bezeichnen die Lage der Organe nach erfolgtem Descensus. (*ep'* = Epoophoron, *par'* = Paroophoron, *v sp* = vasa spermatica.)

für solche Ausnahmebefunde aus historischer Pietät bewahren, so wäre dieses Paroophoron, wie schon Aschoff hervorhebt, in keiner Weise mit dem Giraldès'schen Organe beim Manne gleichzusetzen und für das Homologon desselben beim Weibe müsste eine neue Benennung gesucht werden. Da nun aber, wie auch die folgenden Untersuchungen zeigen, solche Drüsenbefunde im Waldeyer'schen Sinne sicherlich etwas sehr seltenes sind, dagegen die glomerulushaltigen Reste der Urniere ausserordentlich häufig, besonders beim Menschen gefunden werden, so empfiehlt es sich wohl, den von

Waldeyer geprägten Ausdruck „Paroophoron“ für diese neu aufgefundenen Reste des kaudalen oder Urnierenteils der Urniere zu reservieren, zumal Waldeyer selbst den Namen „Paroophoron“ hierfür gewählt hatte und nur über die Lage desselben beim Neugeborenen und erwachsenen Weibe zu einer irrtümlichen Auffassung gekommen war.

Die folgenden Untersuchungen nun sollen durch erneute Prüfung am menschlichen und vor allem am tierischen Material den Beweis erbringen, dass die von manchen Autoren noch angenommene Unsicherheit über die Lage der paroophoralen Urnierenreste nicht existiert, sondern tatsächlich ganz bestimmte Gebilde an genau umschriebener Stelle als Paroophoron bezeichnet werden müssen. Dabei soll zugleich festgestellt werden, wie weit bei den einzelnen Tierarten das Paroophoron ausgebildet ist und ob dasselbe im jugendlichen Alter oder auch beim älteren Tiere noch nachzuweisen ist.

Als Untersuchungsmaterial standen mir nur die Adnexe unserer weiblichen Haustiere (Schwein, Kalb, Schaf, Ziege) zur Verfügung, soweit sie aus dem Schlachthause zu erhalten waren, und ausserdem Meerschweinchen. Von fast allen Objekten wurden Serienschnitte angefertigt, in einzelnen Fällen, in denen es galt, nur eine Übersicht über grobanatomische Verhältnisse zu gewinnen, wurde nur jeder fünfte Schnitt aufgelegt, die übrig bleibenden jedoch sorgfältig verwahrt, so dass bei eintretendem Bedürfnis die dazwischen liegenden Schnitte noch nachträglich aufgelegt werden konnten, was sich auch in einer Anzahl von Fällen nötig erwies. Als Härtungsflüssigkeit wurde z. T. Alkohol-Formol (10 %), z. T. Müller-Formol (5—10 %) verwendet; einzelne Präparate, welche ich von anderer Seite erhielt, waren auch in Kaiserling'scher Flüssigkeit konserviert worden, als Einbettungsmaterial kam nur (wegen der Grösse der zu schneidenden Stücke) Celloidin in Betracht. Die Schnitte wurden der Reihe nach vom Mikrotommesser aus in grosse Petri'sche Schalen auf übereinandergeschichtete runde Stücke Fliesspapiers gelegt, in diesen Schalen mit Hämatoxylinalaun gefärbt, der Reihe nach einzeln herausgenommen, in Salzsäure differenziert und auf den Objektträger aufgelegt.

Schweine.

Bevor wir auf die Ergebnisse der mikroskopischen Untersuchungen der zur Verfügung vorhandenen Präparate eingehen, ist es des besseren Verständnisses halber notwendig, auf die Unterschiede der anatomischen Verhältnisse der inneren Genitalien

zwischen denen des Menschen und denen der einzelnen untersuchten Tiere in Kürze einzugehen, im Anschluss hieran folgen die Resultate der betreffenden mikroskopischen Untersuchungen.

Der Uterus resp. der Tragschlauch des Schweines besteht aus zwei in spitzem Winkel konvergierenden Schläuchen, welche in ihrem untersten Abschnitt zu einem nur kurzen Teile vereinigt sind. Die beiden seitlichen Hörner, die mit einem Stück stark kontrahierten Darmes grosse Ähnlichkeit haben, gehen ziemlich plötzlich in die Tube über, welche, stark geschlängelt nach seitwärts verlaufend, fast einen vollen Kreis bildet und nahe dem Ovarium, etwas lateral von demselben, erheblich verjüngt endet, dabei aber an dem Fimbrienende in eine feine Haut übergeht, welche in einer Falte den letzten Halbkreis der Tube überdeckt, so dass eine Tasche entsteht, in die unter Umständen (bei der Ovulation) das ganze Ovarium hineinschlüpfen kann. Der zwischen Ovarium und Tube ausgespannte Teil des Lig. latum (Mesosalpinx) lässt sich erst dann gleichmässig ausspannen und übersehen, wenn man die oben erwähnte Falte durchschneidet. Bei der mikroskopischen Betrachtung ist diese Falte an ihrer oberen Fläche mit Peritonealepithel überzogen, an ihrer unteren mit dem Cylinderepithel der Tubenschleimhaut.

Medialwärts von dem Ovarium verläuft nach dem Uterus zu sich erstreckend ein ligamentartiger Strang, das Lig. ovarii propr., welches, ohne den Uterus zu erreichen, sich in geringer Entfernung von dem Ovarium in das Lig. latum auffasert.

Unterhalb des Ovarium erstreckt sich, fast senkrecht auf dasselbe zustrebend, ein etwa die halbe Breite des letzteren einnehmender, mehr (bei jungen Tieren) oder weniger (bei älteren Tieren) über das Niveau des Lig. latum erhabener Strang, welcher, wie sich schon makroskopisch erkennen lässt, aus zahlreichen stark geschlängelten Gefässen besteht, die zum grössten Teile in den Hilus ovarii hineingehen, zum geringeren, noch über denselben hinauslaufend, die Tube versorgen. Es gehört dieser Gefässwulst dem Stromgebiete der spermatischen Gefässe zu, wie man am zum Ausschlachten bereithängenden Tiere feststellen kann; dieselben kommen wie beim Menschen von oben aus der Aorta, resp. aus der Art. renalis, während der untere Abschnitt des Genitalkanales von einem zweiten Gefässgebiet, dem der Art. uternia versorgt wird. Das Alter der Tiere betrug ca. 1 Jahr und darüber, nur das letztgenannte (Nr. 15) war ca. $^1/_2$ Jahr alt (nach Schätzung der Schlachthausangestellten).

Da nun der Gedanke nahe lag, dass in dem Gefässwulste vielleicht sich noch Reste von Urnierensubstanz finden könnten, be-

sonders bei jungen Tieren, bei denen ja, wie bereits erwähnt, dieser Wulst erheblichere Dimensionen besitzt als bei älteren, so wurde zunächst dieser Abschnitt in Angriff genommen, nach Härtung der in toto herausgenommenen inneren Geschlechtsorgane die beschriebene Gegend des Ligamentes, und zwar teils allein, teils zur besseren Orientierung mit Tube und Ovarium eingebettet und in Schnitte zerlegt, dabei wurden folgende Befunde erhoben:

No. 1. Schwein A., etwa halbausgewachsenes Tier. Die Gegend unterhalb des Ovarium (linkes), da wo die spermatischen Gefässe im breiten Mutterbande verlaufen, wird herausgeschnitten und der mikroskopischen Untersuchung unterworfen. Härtung in Formol-Alkohol, Celloidineinbettung.

Makroskopischer Befund: Die Gegend des spermatischen Stranges ist hier sehr deutlich ins Auge fallend, unterhalb des Ovarium bildet derselbe einen ungefähr $1^1/_2$ cm breiten, um die Stärke eines breiten Messerrückens über das Niveau des übrigen Lig. latum hervorragenden Streifen, der aus einem Gewebe mit Einlagerung zahlreicher leicht geschlängelter Gefässe besteht. Die Grösse des Ovarium beträgt 11 : 21 mm, in ihm befinden sich eine Anzahl reifender Follikel.

Mikroskopischer Befund: Auf den zur Durchsicht gelangten Stufenschnitten, welche parallel zur Längsachse des Ovarium und senkrecht auf das Lig. latum durch den eben beschriebenen Strang gelegt wurden, sieht man nach oben und unten zu als Grenzschicht einen normalen Peritonealüberzug, darunter Lagen von Bündeln glatter Muskulatur und zwischen diesen eingebettet in lockeres Bindegewebe zahlreiche Querschnitte von grösseren und kleineren Arterien in mittlerem und geringerem Füllungszustande, ausserdem Venen etwas stärker mit Blut gefüllt als die Arterien und einzelne Nervenquerschnitte. Irgend welche Kanälchenbildung oder Glomeruli, als Reste von Urnierengewebe, sind nicht zu bemerken.

No. 2. Schwein B., etwas grösseres Tier, linke Adnexe. Hier ist der eben beschriebene Strang nicht so stark ausgedehnt wie in dem ersten Falle, auch springt er weniger über die Oberfläche des umgebenden Teiles des Lig. latum hervor. Alkohol-Formolhärtung, Celloidineinbettung.

Makroskopischer Befund: wie in No. 1, auch hier zeigen die Genitalien keine Abnormitäten, Grösse des Ovarium 18 : 25 mm.

Mikroskopischer Befund: Die Schnitte sind in derselben Richtung gelegt und der geringeren Ausdehnung des Gefässstranges entsprechend an Umfang bedeutend kleiner. Sie zeigen dieselben Gewebselemente wie Nr. 1, auch hier sind keine Spuren von Urnierengewebe zu finden.

No. 3. Schwein C., jüngeres Tier. Gegend wie in No. 1 und 2, rechte Adnexe.

Makroskopischer Befund: In diesem Falle ist der Gefässstrang wieder in stärkerem Grade hervorspringend, das Ovarium besitzt eine Grösse von 8 : 19 mm. Im übrigen sind die Genitalien ohne Abnormitäten. Die Gegend unterhalb des Ovarium, etwa $1^1/_2$ cm im Geviert gross, wird herausgeschnitten, auf eine Glasplatte flach aufgelegt, um ein stärkeres Schrumpfen zu verhüten, und in Alkohol-Formol gehärtet. Celloidineinbettung, Stufenschnitte, Horizontalflachschnitte durch das Lig. latum.

Mikroskopischer Befund: Während der grösste Teil des Schnittes aus Gefässquerschnitten, solchen von glatten Muskelfasern, Bindegewebe und einzelnen Nervendurchschnitten besteht, sieht man in dem lateralen oberen Quadranten des Stückes, in dem Gebiete zwischen hilus des Ovarium und dem noch getroffenen Tubenende, nach aussen von den spermatischen Gefässen, einzelne grössere von Epithel ausgekleidete Hohlgebilde, welche dadurch entstanden erscheinen, dass kurze, blind in dem Gewebe entspringende, 0.039 bis 0.052 mm im Durchmesser messende Kanälchen in spitzem Winkel sich zu mehreren vereinigen. Diese Kanälchen, welche sich in einiger Entfernung von dem Hilus des Ovarium beginnend, im Bogen verlaufend, lateralwärts verfolgen lassen, sind von einem schönen zylindrischen 13.5 μ hohen mit Flimmerhaarbesatz versehenen Epithel ausgekleidet, welches in seinem Inneren ziemlich chromatinreiche, ovale, basalwärts gestellte, 4.5 : 10.8 μ messende Kerne besitzt. Die Kerne weisen ein feines Chromatinnetz mit wenigen feinen Knotenpunkten auf. Umgeben sind diese Kanälchen von einem dünnen von dem übrigen Gewebe schärfer abgesetzten, aus spindeligen Bindegewebszellen gebildeten Bindegewebsmantel.

Neben diesen weiteren, dunkel gefärbten Kanälchen ziehen bis an den Hilus des Ovarium heran eine grosse Anzahl dicht gestellter, kleiner, 0.026 bis 0.039 mm im Durchmesser messender, von einem aus wenigen Lagen spindeliger Zellen gebildeten Mantel umgebener Kanälchen mit einem kubischen bis niedrig zylindrischen, 10.8—12.1 μ hohen Epithel ohne Flimmerhaarbesatz, zweifellos ihrer nahen Beziehung zum Ovarium wegen die Markstrangkanälchen darstellend. Das Epithel enthält 5 : 8 μ grosse, chromatinarme, mit feinem Chromatinnetz und einzelnen deutlichen Knotenpunkten versehene Kerne, Pigment ist in den Kanälchen nicht enthalten.

Diese beiden Kanälchenarten treten nun sehr oft mit einander in Beziehung, indem einzelne der zuletzt beschriebenen in die ersteren einmünden und zwar in die distalen Enden der kleineren Kanälchen. Diesem Verhalten nach, aber vor allem ihrer Lage und, wie der Vergleich mit später zu beschreibenden echten paroophoralen Kanälchen zeigt, auch ihrer Gestalt nach müssen die zuerst beschriebenen Kanälchen zweifellos als die epoophoralen angesehen werden.

Paroophorale Kanälchen oder Glomeruli waren nicht nachzuweisen.

No. 4. Schwein D., (nach der Grösse des Ovariums zu schliessen) jüngeres Tier, wie No. 3. Linke Adnexe.

Makroskopischer Befund: Nichts abnormes, stark vorspringender Gefässstrang, dieselbe Präparation und Schnittführung wie in No. 3. Grösse des Ovarium 8 : 15 mm.

Mikroskopischer Befund: In den Schnitten finden sich in derselben Gegend wie in No. 3, zwischen dem Ovarium und dem Fimbrienende der Tube, mitten in dem Bindegewebe, welches lateral von den spermatischen Gefässen sich befindet, gelegen vereinzelte Kanälchenquerschnitte von gleicher Beschaffenheit (Epoophoron- und Markstrangkanälchen); von einem Pigmentgehalte der letzteren oder rudimentären Glomerulis jedoch lässt sich keine Spur entdecken.

No. 5. Schwein E., mittelgrosses Tier. Gegend oberhalb des Ovarium, etwas nach dem Tubenwinkel zu mit Tube; linke Adnexe.

Makroskopischer Befund: An den Genitalien nichts Abnormes. Grösse des Ovarium 12 : 23 mm. (Alkohol-Formol; Celloidineinbettung). Schnittrichtung horizontal durch die Mesosalpinx.

Mikroskopischer Befund: Diese Schnitte wurden gelegt, um zu sehen, ob in der Gegend, in die Waldeyer (92) sein Paroophoron verlegt, etwa Reste von Urnierengewebe noch nachzuweisen seien. In allen Schnitten jedoch, welche den medial gelegenen Teil der Tube kurz vor ihrem Übergange in den Tragschlauch und die zugehörige Mesosalpinx enthalten, findet sich keine Spur von derartigen Gewebselementen, auch Reste des Gartner'schen Ganges werden nicht gefunden.

No. 6. Schwein E. Von demselben Tiere wie in No. 5 werden die Adnexe der anderen (rechten) Seite zu Übersichtsbildern über Ovarium mitsamt den unterhalb desselben befindlichen Teilen eingebettet und danach so geschnitten, dass die Schnittrichtung (das Ovarium im Körper liegend gedacht) sagittal fällt, mithin senkrecht zur Längsachse des Ovarium. Die Tube wird abgeschnitten, da die Schnitte sonst zu umfänglich würden. Grösse des Ovarium der rechten Seite 15 : 24 mm. (Alkohol-Formol und Celloidineinbettung).

Mikroskopischer Befund: Es liegt demnach auf den Schnitten vor: Querschnitt durch das Lig. latum mit einem Teil der Mesosalpinx und an deren hinteren Platte inserierend mit seinem Mesovarium das Ovarium, welches etwas nach unten geklappt erscheint. An dem Winkel, welcher so zwischen Ovarium und hinterer Platte des Lig. latum gebildet wird, erscheinen noch die Durchschnitte des Fimbrienendes der Tube (welche ja, wie eingangs erwähnt wurde, lateral im Bogen herumgehend, dicht am Ovarium endet), wenigstens an den Schnitten, welche durch die lateralen Partien des Ovarium hindurchgehen.

Genau an der Stelle, wo sich das Mesovarium aus dem Lig. latum heraushebt, liegen eine Anzahl, etwa 8—9, teils länglich, teils quergetroffene, leicht gewundene Kanälchen mit einem bis 16 μ hohen zylindrischen Epithel, welches an seiner freien Fläche einen deutlichen Flimmerhaarbesatz trägt. Die Kerne dieses Epithels sind sehr dicht gestellt, chromatinreich, schmal und hoch, 5.4 : 13,5 μ im Durchschnitt messend, im Inneren besitzen sie ein feines Chromatinnetz mit wenigen feinen Knotenpunkten. Man kann deutlich verfolgen, dass diese Kanälchen stets in einem spitzen Winkel in einander übergehen, sie entstehen blind im Gewebe und zeichnen sich durch einen besonders kurzen Verlauf aus.

Um diese soeben beschriebenen Kanäle herum und häufig in dieselben einmündend liegt eine grosse Anzahl kleinerer Kanälchen, welche sich von hier aus durch das Mesovarium nach dem hilus ovarii zu erstrecken. Diese Kanälchen sind meist mit einem kubischen bis zylindrischen, 6.8 : 10.8—12.1 μ hohen, flimmerhaarlosen Epithel ausgekleidet, welches etwas heller tingierte, 5.4 : 8.1 μ grosse, mit feinem Chromatinnetz und zahlreichen deutlichen Knotenpunkten versehene Kerne enthält. Diese Kanälchen liegen entweder frei im Gewebe, oder sind nur von wenigen spindeligen Zellen mit langen schmalen, intensiv gefärbten Kernen umgeben. Eine besondere bindegewebige Wand besitzen sie nicht. Pigment ist in ihnen nicht enthalten.

Wenn man sich nun die Frage vorlegt: Welches ist die Natur der vorher beschriebenen Kanälchen? so wird man analog Fall No. 3 sagen müssen: Die zuerst beschriebenen weiteren sind einmal ihrer Nachbarschaft mit der Tube und zweitens ihres Baues wegen die Epoophoronkanälchen, während die an zweiter Stelle geschilderten, bis zum hilus ovarii sich erstreckenden Kanälchen als die Markstrangkanälchen anzusehen sind.

Kanälchen, welche als zum Paroophoron gehörig hätten gezählt werden können, oder glomeruliartige Gebilde konnten nicht gefunden werden.

No. 7. Schwein F. Grosses Mutterschwein, zwischen Tube und Ovarium der linken Seite findet sich in der Mesosalpinx ein weissliches langgestrecktes, strangförmiges Gebilde mit kolbigem Schwanze, dessen spitzes Ende nach dem Uterus zu sieht, rings umgeben ist dasselbe von den sich in der Mesosalpinx verzweigenden Gefässen. Es wird die Tube, sowie die dazu gehörige Mesosalpinx, in der Ausdehnung des beschriebenen Gebildes herausgeschnitten, auf eine Glasplatte aufgespannt und in Alkohol-Formol gehärtet. Celloidineinbettung. Horizontalflachschnitte durch die Mesosalpinx. Stufenschnitte.

Mikroskopischer Befund: Auf den Schnitten sieht man ein ungefähr 3 cm langes und etwa 7 mm breites (an den breitesten Stellen gemessen), nach lateralwärts sich etwas verjüngendes Stück der Tube mit den bekannten buchtigen und verzweigten Schleimhautfalten, darunter die zugehörige Mesosalpinx, horizontal dem Peritonealüberzuge geschnitten. Dicht unterhalb der Tube bemerkt man in der Ligamentplatte Durchschnitte von dem oben beschriebenen makroskopisch schon festgestellten, schlauchartigen Gebilde, welches aus einem stark gewundenen, mit zahlreichen kleinen Ausbuchtungen versehenen Kanal besteht; die Ausbuchtungen werden, wie die Stufenschnitte zeigen, z. T. durch Falten vorgetäuscht. An der kolbig aufgetriebenen Partie sind die grösseren Kanalquerschnitte von förmlichen Tropfen kleiner drüsiger Ausstülpungen besetzt. Das Epithel wechselt in dem Hauptkanal ausserordentlich, medianwärts ist dasselbe im grossen und ganzen ein einschichtiges hohes Zylinderepithel (bis 25 μ hoch), das Protoplasma zeigt starke Hämatoxylinfärbung, ist wabig gebaut mit eingestreuten kleinen dunkeln Körnern, wie bei beginnender Schleimbildung, zwischen diesen Schleimzellen stehen vereinzelt oder in Gruppen Flimmerepithelzellen. Die Kerne dieser Epithelzellen sind ziemlich chromatinreich und messen im Durchschnitt 5.4 : 13.5 μ, in ihrem Inneren besitzen sie ein feines Chromatinnetz mit mehreren kräftigen Knotenpunkten. Mit scharfer Grenze geht dieses Zylinder- und Flimmerepithel in eine Art Übergangsepithel über, welches aus 2, 3 oder mehr Schichten dicht gedrängter bis 15 μ hoher Epithelzellen besteht, die durch die mannigfaltige Grösse und Form ihrer Kerne (6.8 : 9.4 μ im Durchschnitt) ausgezeichnet sind. Die oberen Schichten sind bald abgeflacht, bald zylindrisch, es fallen unter diesen Zellen immer einzelne mit besonders grossen Kernen und reichlich entwickeltem Protoplasma auf, so dass die Bilder an junge Pflüger'sche Schläuche erinnern.

In den lateralen Abschnitten, dort, wo das Gebilde die kolbige Erweiterung zeigt, ist das Epithel ein etwas anderes, grösstenteils zweireihiges, die obere Epithellage zylindrisch bis kubisch (durchschnittlich 14—15 μ hoch), mit grossen blassen chromatinarmen Kernen (6.3 : 10.8 μ) und zahlreichen Knotenpunkten, zwischen welche zahlreiche schmale, stäbchenförmige Kerne, ähnlich wie am Uterusepithel, eingeschoben sind. In der unteren Schicht ist die Zelllage mehr unregelmässig niedrig, flach bis kubisch, mit kleinen dunklen, aber auch grösseren blassen, rundlichen und ovalen Kernen. Vielfach sind die Epithelien der oberen Schicht mit blassen Tropfen an der Oberfläche besetzt. In den drüsenförmigen Ausstülpungen, die sich bei stärkerer Vergrösserung als mehr solide, kurz verzweigte Epithelsprossungen erweisen, gleichen die

Zellen im grossen und ganzen dem oben geschilderten Oberflächenepithel. Nur am Beginn der Ausstülpungen finden sich vereinzelt richtige Aushöhlungen, so dass man von Drüsenbildung reden könnte. Schliesslich ist zu erwähnen, dass an einer Stelle sich mitten zwischen das hohe Zylinderepithel des lateralen Abschnittes des Hauptganges eine richtige Perle von Stachelzellen einschiebt. Nicht leicht zu beantworten ist die Frage nach dem Charakter dieses Hohlgebildes. Nach seiner Lage, in der Mesosalpinx oberhalb des Ovarium parallel der Tube verlaufend, kann es einem Abschnitte des Gartner'schen Ganges entsprechen. Allerdings ist die Mannigfaltigkeit des Epithels, insbesondere die Bildung von Stachelzellen etwas merkwürdiges, desgleichen die zahlreichen drüsenartigen Sprossungen. Ob es sich hier um normale Erscheinungen an den Resten des Wolff'schen Ganges beim Schweine handelt oder nicht, wäre nur durch den Vergleich mit zufällig bei anderen Schweinen gefundenen Resten des Gartner'schen Ganges zu entscheiden. Leider wurde bei keinem anderen Tiere grössere Reste des Gartner'schen Ganges gefunden, so dass die Frage unentschieden bleiben muss.

No. 8. Schwein G. Etwas älteres Tier, rechte Adnexe, Grösse des Ovarium 12 : 18 mm.

Makroskopischer Befund: Gefässbündel mässig stark hervortretend, sonst an den Genitalien nichts abnormes. Eröffnung der Falte, Aufspannen der Adnexe auf einer Glasplatte, Härten in Alkohol-Formol, Herausschneiden eines Längsstreifens aus den letzteren, welcher medial von der Mitte des Ovariums bis lateral noch etwas über das Ende des letzteren hinausreicht, so dass noch das Fimbrienende und der grösste Teil der spermatischen Gefässe, sowie die oberhalb des Ovarium stark geschlängelt verlaufende Tube inbegriffen ist. (Celloidineinbettung, Serienschnitte, 181 Schnitte.)

Mikroskopischer Befund: Die Schnitte beginnen mitten in dem Ovarium, so dass in den ersten Schnitten Ovarialgewebe vorliegt, bis ungefähr zu Schnitt 155, dann hört es auf.

Zwischen dem obersten Teile des Fimbrienendes der Tube und dem lateralen Ende des Ovarium findet sich etwa die Hälfte des Gesichtsfeldes bei schwacher Vergrösserung einnehmend (Leitz Obj. 3) eine Gruppe von grösseren (meist 78 μ im Dm. messenden) aber ziemlich kurzen, schwach gewundenen Kanälchen, deren spitzwinkliges Zusammenfliessen an den Serienschnitten verfolgt werden kann. Diese Kanälchen enthalten ein unregelmässiges, bis 17 μ hohes flimmerndes Zylinderepithel mit dunkel gefärbten, den grössten Teil der Zelle einnehmenden, 6.8 : 13.5 μ grossen Kernen mit einem feinen Chromatinnetz und zahlreichen deutlichen Knotenpunkten. Die Wand dieser Schläuche wird von einer ganz dünnen spindelzelligen Bindegewebshülle gebildet, welche aus 1—2 Lagen schmaler Zellen besteht. Diese enthalten 2.7--4.0 : 13.5 μ messende, längliche, spindelförmige Kerne, die ihrerseits ein feines Chromatinnetz mit vielen Knotenpunkten und meist einem deutlichen Kernkörperchen aufweisen. An dem zentralen Ende der Epithelzellen findet man ein Gewirr von homogenen, hellen kegel- oder hornartig gekrümmten Ansätzen, ja z. T. einzelne deutliche Flimmerhärchen, die Reste des bei der Konservierungsmethode grösstenteils zugrunde gegangenen Flimmerhaarbesatzes. Ausserdem liegen im Inneren der Hohlräume noch abgestossene, bläschenförmig gequollene Zellen und Detritusmassen, die sich z. T. mit Hämatoxylin tiefschwarz färben.

Neben dem grösseren Konglomerat von Kanälchen liegen mehr oberflächlich nach dem Peritoneum, welches die hintere Fläche des Lig. latum überzieht, in der Richtung nach dem Ovarium zu sich erstreckend, umgeben von einer Zahl kleiner venöser Gefässchen ein Bezirk kleiner rundlicher bis ovaler und unregelmässig gestalteter Kanälchen und netzförmig verbundener Spalten mit einem meist kubischen bis niedrig zylindrischen, 10.8 : 12.1 μ hohen Epithel, das hellere, ovale, bisweilen fast runde, 5.4—8.1 : 8.1 μ grosse Kerne in sich schliesst. Bisweilen kann man ein Einmünden einzelner dieser Kanälchen in die zuerst beschriebenen weiteren beobachten.

Diese eben geschilderten Kanälchen bilden einen unregelmässig geformten Komplex, der sich in den Serienschnitten bis in hilus ovarii verfolgen lässt. Was die Natur dieser Kanälchen betrifft, so müssen sie zweifellos ihrer Lage und Gestalt nach die Markstränge darstellen, während die zuerst beschriebenen als die Kanälchen des Epoophoron angesehen werden müssen.

In keinem der Kanälchenarten wurde irgend eine Andeutung von Pigmentablagerung gefunden, ebensowenig glomeruliartige Gebilde in ihrer Umgebung.

An der Mesosalpinx selbst ist dicht an der Tube und ihr parallel gelagert, nur an den 5 ersten Schnitten eine Anhäufung von wenigen kleinen epithelialen flimmerlosen Kanälchen, verkümmerte Reste des Wolff'schen Ganges, anzutreffen, ausserdem eine aus Stachelzellen bestehende Kugel, die ganz dicht unter dem Oberflächenepithel liegt und anscheinend auch mit demselben in Zusammenhang steht, wenn auch eine völlige Entscheidung wegen der Flächenschnitte nicht mehr herbeigeführt werden kann.

Zwischen den Durchschnitten der schon ziemlich grossen spermatikalen Gefässe in der Gegend unterhalb des Ovariums im Lig. latum sind paroophorale Reste nicht zu finden.

No. 9. Schwein G (wie 8). Linke Adnexe, Grösse des Ovarium 11 : 19 mm. Hier findet sich in dem Lig. latum in einer Entfernung von 2—3 cm unterhalb des Ovarium ein unter dem Peritoneum gelegener, leicht verschieblicher, bohnengrosser Körper, anscheinend eine vergrösserte Lymphdrüse.

Aus den Adnexen werden zwei Streifen herausgeschnitten, beide durch die ganze Höhe des Lig. latum durchgehend, der erstere so, dass er einen Teil aus der Mitte des Ovarium und die eben beschriebene Lymphdrüse in sich bebegreift, der andere das laterale Ende des Ovarium mitsamt dem darunterliegenden Gefässstrange. Serienschnitte (240 Schnitte).

Der schon makroskopisch als Lymphdrüse angesprochene Tumor erweist sich auch mikroskopisch als Lymphdrüse, und zwar im Zustande mässiger Schwellung.

Im übrigen findet sich in den Schnitten durch diesen Streifen, abgesehen von einigen erweiterten und mit einer homogenen Masse gefüllten lymphatischen Räumen nichts besonderes.

In denen durch den anderen Streifen gelegten Schnitten bemerkt man wiederum zwischen Fimbrienende der Tube und hilus ovarii, z. T. in den letzteren hineingehend, die bereits früher des genaueren beschriebenen, aus kleinen Kanälchen und epithelbekleideten Spalten, welche von kubischen bis niedrig zylindrischen, flimmerlosen Zellen gebildet sind, bestehenden Markstrangkanälchen. Sehr häufig sieht man einzelne von diesen in grössere, von dunklerem flimmerhaartragenden Epithel ausgekleidete, meist in spitzem

Winkel konfluierende, kurze Kanälchen, die von einem dünnen Bindegewebsmantel umgeben sind, einmünden, die zuletzt genannten Kanälchen sind die bei Gelegenheit der Beschreibung des mikroskopischen Befundes vorhergehender Fälle bereits genauer gekennzeichneten epoophoralen Kanälchen, welche dieselbe Gestalt und Bau wie diese aufweisen, so dass eine genauere Beschreibung überflüssig erscheint. Zu bemerken ist nur noch, dass man in diesem Falle in der Wand der Epoophoronkanälchen häufig deutlich hervorspringende Quer- und auch feinere Längsfalten beobachten kann.

Auch hier sind, wie in dem anderen Streifen, erweiterte lymphatische Räume im Lig. latum, besonders an der Basis des Ovarium, zu sehen. Die reiche Follikelbildung und ihre erhebliche Dilatation in letzterem lassen auf ein älteres Tier schliessen.

Irgend welche Gebilde, die als paroophorale Kanälchen oder Glomeruli hätten angesprochen werden können, sind auch in diesem Falle nicht zu konstatieren.

No. 10. Schwein H. Ziemlich grosses Tier, die Genitalien sind ohne bemerkenswerte Anomalieen, verwendbar sind nur die rechten Adnexe, da die linken bei der Herausnahme aus dem geschlachteten Tier zu kurz abgeschnitten sind. Grösse des Ovarium 12:21 mm. Härtung in Alkohol-Formol. Aus den Adnexen wird ein Streifen herausgeschnitten, welcher das gesamte Ovarium in sich begreift, sowie das unterhalb und oberhalb desselben liegende Gewebe (Tube, Gefässstrang), nach lateral nimmt er noch das gesamte Fimbrienende der Tube in sich auf. Dieser Streifen wird, weil zu breit, noch einmal ungefähr in der Mitte des Ovarium durchgeschnitten, die beiden so entstandenen Stücke neben einander eingebettet und senkrecht zum Lig. latum in Serienschnitte zerlegt (240 Schnitte).

Die Betrachtung dieser Schnitte ist wenig ergiebig, zwischen den ziemlich dickwandigen Gefässen des spermatischen Gefässbereiches, die auf ein älteres Tier schliessen lassen, ist von paroophoralen Resten nichts zu finden.

Am hilus des Ovarium finden sich nur ganz spärliche Markstrangkanälchen neben einem vereinzelten Epoophoronkanälchen.

No. 11. Schwein I. Linke Adnexe. Grösse des Ovarium 12:25 mm. Nach Härtung der Adnexe in Alkohol-Formol wird ein die laterale Hälfte des Ovarium mitsamt darunter liegendem Gefässstrang einnehmender Streifen herausgeschnitten, in Celloidin eingebettet und in Serienschnitte zerlegt (170 Schnitte).

Bei der mikroskopischen Untersuchung sieht man an der Wurzel des Mesovarium häufig kleine rundliche Kanälchen und epithelbekleidete Spalten, die Markstrangkanälchen, in der bekannten Gestalt auftreten.

Epoophorale wie paroophorale Kanälchen fehlen in dem Bereiche des geschnittenen Stückes vollkommen, obwohl der ganze Gefässstrang mit dem korrespondierenden Teile der Mesosalpinx in dem Präparate enthalten war.

No. 12. Schwein K. Linke Adnexe; Grösse des Ovarium 12:22 mm. Makroskopisch nichts besonderes zu finden. Aus dem Lig. latum wird nach Härtung desselben in Alkohol-Formol ein Längsstreifen herausgeschnitten, welcher die laterale Hälfte des Ovarium sowie das gesamte Fimbrienende der Tube in sich begreift. Dasselbe wird nochmals in zwei Streifen geschnitten,

beide neben einander eingebettet und senkrecht zum Lig. latum durch Tube, Ovarium und Gefässstrang Serienschnitte (201 Schnitte) gelegt.

Es finden sich nur in den Schnitten durch den äusseren Streifen oberhalb der spermatischen Gefässe in der Gegend des hilus ovarii Kanälchendurchschnitte (Markstrangkanälchen), ähnlich den oben beschriebenen an dieser Stelle gefundenen, in denen Pigment nicht nachzuweisen ist; diese münden auch hier wieder in die spitzwinklig konfluierenden Epoophoronkanälchen ein, welche man in dem Bereiche zwischen Fimbrienende der Tube und Ovarium erscheinen sieht. Elemente des Paroophoron fehlen.

No. 13. Schwein K (wie 11). Rechte Adnexe, Grösse des Ovarium 10 : 21 mm. In derselben Art nnd Weise wie im vorigen Falle werden zwei Längsstreifen aus dem lig. latum herausgeschnitten und in Serienschnitte (194 Schnitte) zerlegt.

In den ersten Schnitten durch den medial gelegenen Streifen findet man in der Mesosalpinx einen cystisch erweiterten ovalen, 0.52 : 0.76 mm messenden Raum mit nicht sehr hohem, dunkel gefärbten, bis 20 μ hohen Zylinderepithel, sein Inneres ist teilweise mit abgestossenen zerfallenen Zellhaufen angefüllt, die letzten Reste desselben sind in Schnitt 45 sichtbar (scheinbar ein Stück des G. Ganges). Ob das Epithel einen Flimmerhaarbesatz trägt, lässt sich nicht entscheiden, da überall die Zellen an ihrem freien Rande mit Detritusmassen bedeckt sind. Die Wand des Hohlraumes ist von mehreren Lagen spindeliger Bindegewebszellen mit stäbchenförmigen, chromatinreichen, 1.8 : 10.8 μ messenden Kernen gebildet.

Ausserdem sind wieder Durchschnitte von Markstrangkanälchen in der beschriebenen Gestalt zwischen Fimbrienende und Ovarium nachzuweisen, während epoophorale Kanälchen, auch nicht in dem lateralen Streifen, wo man sie eigentlich erwarten sollte, anzutreffen waren. Paroophorale Kanälchen wie Glomeruli fehlen völlig.

Ganz im untersten Teile des Lig. latum liegt eine Lymphdrüse, die an Umfang etwas kleiner ist als die in No. 9. beschriebene.

No. 14. Schwein L. Grosses Mutterschwein. Von den Adnexen der linken Seite wird die Tube in ihrem ganzen Verlaufe mitsamt der sehr zarten Mesosalpinx, in der makroskopisch ausser Gefässen und Fettablagerungen keine pathologischen Gebilde bemerkbar sind, abgeschnitten, auf eine Korkplatte aufgespannt, in Alkohol-Formol gehärtet und in Flachschnitte (Serienschnitte; 86 Schnitte) zerlegt. (Dieser Fall sollte als Vergleichspräparat für das in No. 7 beschriebene, in der Mesosalpinx gefundene Gebilde dienen.)

Mikroskopisch findet sich jedoch nichts, was an Reste des Gartner'schen Ganges, entsprechend Fall No. 7 erinnern könnte.

No. 15. Schwein M. Jüngeres Tier. Linke Adnexe, Grösse des Ovarium 12 : 16 mm. Präparation wie in Fall No. 13.

Die Adnexe werden in toto auf Kork aufgespannt und in Alkohol-Formol gehärtet. Von denselben wird nur der grössere obere Abschnitt der Tube mit Mesosalpinx abgeschnitten, der übrige, das Ovarium, das neben und unterhalb desselben liegende Gewebe und den Anfangsteil der Tube mit äusserster Spitze des Uterushornes enthaltende Teil der Adnexe in Celloidin eingebettet und in Horizontalschnitte zerlegt. (Serienschnitte, 130 Schnitte.)

Makroskopisch zeigen die Genitalien keine Abnormitäten, scheinbar stammen sie von einem jüngeren, aber ausgewachsenen Tiere.

Mikroskopisch findet sich zwischen und etwas nach vorn von den spermatischen Gefässdurchschnitten in spärlicher Anzahl 40—60 μ im Durchmesser messende, meist längsgetroffene Durchschnitte schwach gewundener Kanälchen, welche ohne jegliche Wandbekleidung frei in das umgebende Gewebe eingelagert sind. Gebildet sind dieselben von einem 12—14 μ hohen, flimmerlosen, meist zylindrischen Epithel mit länglich ovalen, häufiger rundlichen, 6.3—9.0 : 9.0 μ grossen, mässig chromatinreichen Kernen. Pigment lässt sich weder im Lumen noch im Epithel der Kanälchen nachweisen; Glomeruli fehlen ebenfalls. Zweifellos haben wir hier nach ihrer Lage wie auch nach ihrem spezifischen Aufbau (einfach zylindrisches Epithel, Mangel einer bindegewebigen Wand, äusserst enges Lumen) zu urteilen, deutliche, wenn auch nur gering entwickelte paroophorale Reste vor uns, was um so überraschender ist, als es in sämtlichen bisher untersuchten Adnexen dieser Tierklasse nicht gelang, epitheliale Kanälchen unterhalb des Ovarium im Bereiche des spermatischen Gefässgebietes aufzufinden.

Die Markstränge ziehen von lateralwärts in das Ovarium hinein, das ebenfalls seitlich von dem letzteren befindliche abdominale Tubenende sendet seine Fimbrien noch weit um das Ovarium herum, so dass hierdurch ein kompliziertes Bild entsteht; in der Peripherie des Ovarium erscheinen die Fimbrien der Tube, besonders an dem unteren Rande desselben, während oberhalb der Fimbrien die Durchschnitte durch die Markstränge sichtbar werden.

Diese treten teils als langgestreckte solide Zellstränge, teils als netzförmig verbundene epithelbekleidete Spalträume auf, die zugehörigen Zellen sind polygonal, kubisch oder auch niedrig zylindrisch, ihre Kerne vielfach rund, bisweilen oval und häufig auch unregelmässig geformt, nur wenig chromatinhaltig, ihr grösster Durchmesser beträgt im Durchschnitt 10.8—11.7 μ. Die Zellstränge und Spalten sind umgeben von wenigen Lagen spindeliger Bindegewebszellen mit langen, schmalen, intensiv gefärbten Kernen von 1.8 : 12.6 μ Durchmesser. Nach lateralwärts stehen die Markstränge in keiner Verbindung mit den Fimbrien der Tube, ebenso lassen sie sich medianwärts zwar bis in den Hilus ovarii hinein, aber nicht bis zwischen die Follikel selbst verfolgen.

Von epoophoralen Kanälchen ist im Bereiche des geschnittenen Stückes nichts nachzuweisen.

Fassen wir nun die bei den mikroskopischen Untersuchungen der Adnexe des Schweines erhobenen Ergebnisse kurz zusammen, so muss zunächst der spärliche Befund paroophoraler Reste betont werden; nur in dem letzten Falle, bei dem scheinbar jüngsten der untersuchten Tiere, fanden sich an charakteristischer Stelle, nämlich zwischen den spermatischen Gefässen, wenige schwach gewundene Kanälchen von besonderem Aufbau, welcher durch den völligen Mangel einer bindegewebigen Wand und die gleichmässige Zusammensetzung aus einfachen kubischen nicht flimmernden Epithelzellen sowie ein sehr feines Lumen gekennzeichnet ist. Freilich konnten charakteristische Pigmentierungen und Glomeruli nicht nachgewiesen werden.

Dagegen waren in der Mehrzahl der Fälle zahlreiche epoophorale Kanälchen in der Gegend zwischen Tubenende und hilus ovarii anzutreffen. Im Bau sind sie vor allem durch folgende Merkmale charakterisiert; sie besitzen eine deutliche, wenn auch nicht besonders stark entwickelte aus spindeligen Zellen aufgebaute bindegewebige Wand, zeigen grosse Schwankungen in ihren Grössenverhältnissen, sie haben einen Durchmesser von 0.039—0.20 mm, sind ausgekleidet von einem kubischen bis niedrig zylindrischen, 10—15 μ hohen Epithel mit einem meist deutlichen Flimmerhaarbesatz mit chromatinarmen, 5.4 : 8.1 μ messenden, mit feinem Chromatinnetz und zahlreichen deutlichen Knotenpunkten versehenen Kernen. Sie zeichnen sich noch dadurch aus, dass sie regelmässig in spitzem Winkel mit einander konfluieren und schliesslich in ein einziges Hohlgebilde zusammenlaufen. Ferner kann man bei der Durchsicht der Serienschnitte konstatieren, dass ihre Wandung sich häufig in deutliche Längs- und auch feinere Querfalten gelegt hat.

In zwei Fällen (No. 7, No. 12) sind noch Reste des Gartnerschen Ganges, die in dem Fall No. 7 bereits makroskopisch zu erkennen waren, vorhanden. Bemerkenswert ist, dass im Fall No. 7 in der Wandbekleidung des Ganges die verschiedensten Epithelarten auftreten, bald ist dasselbe einschichtig, bald mehrschichtig, bald besteht es aus Flimmerepithelien, bald aus einfachen zylindrischen oder kubisch geformten Elementen. Dazwischen finden sich grosse, an die Zellen der Pflüger'schen Schläuche erinnernde Zellen und schliesslich auch richtige Stachelzellen in Gestalt einer kleinen Epithelperle.

Ausser diesen dem Epoophoron zugehörigen Kanälchen und den Resten des Gartner'schen Ganges finden sich nun im hilus ovarii Kanälchen und epithelbekleidete Spalten, welche auf die epoophoralen Kanälchen zustreben und z. T. in sie einmünden und welche ihrer Lage nach als die Markstrangkanälchen aufzufassen sind.

In ihrer Gestalt unterscheiden sie sich deutlich von den Epoophoronkanälchen einerseits, von den Paroophoronkanälchen andrerseits. Sie sind wie die Paroophoronkanälchen ohne jede Wandbekleidung in das sie umgebende Gewebe eingebettet, bilden aber nicht, wie jene, isoliert nebeneinanderliegende regelmässig aufgebaute Kanälchen, vielmehr bilden sie ein sehr unregelmässiges, vielfach zu Spalten sich erweiterndes netzförmig verbundenes Röhrensystem von sehr wechselndem Durchmesser der einzelnen Kanälchen (0.026 bis 0.039 mm), deren Wand mit einer einfachen Lage bald endothel-

artig flachen, bald niedrig zylindrischen Epithels ohne Flimmerhärchenbesatz mit chromatinarmen Kernen ausgekleidet ist.

Gebilde, die als Marchand'sche Nebennieren hätten aufgefasst werden können, waren nirgends nachzuweisen.

Ich habe versucht, die Lage der uns interessierenden Gebilde, sowie ihre ungefähren Grössenverhältnisse in dem auf der Tafel folgenden Schema wiederzugeben.

Kälber.

Mehr Erfolg als die bisher beschriebenen Fälle vom Schwein zeitigten die von jungen Kälbern entnommenen inneren Genitalien, welche ja im allgemeinen in jüngerem Alter als Schweine zum Schlachten kommen.

Was die anatomische Beschaffenheit der inneren Geschlechtsorgane des Kalbes betrifft, so zeigen dieselben mit denen des Schweines nur eine gewisse Ähnlichkeit. Auch hier haben wir wieder einen gespalteten Uterus, jedoch mit lyraartig nach den Seiten umbiegenden Uterushörnern, dieselben sind an ihrem Ende fast schneckenartig gewunden, laufen spitz zu und setzen sich dann in die verhältnismässig sehr lange Tube fort. Diese biegt auch hier stark geschlängelt in einem Dreiviertelkreisbogen um das Ovarium herum, um mit ihrem Fimbrienende an dessen lateraler Seite, etwa in derselben Höhe zu enden. Von dem Fimbrienende lässt sich in jedem Falle eine bis dicht an das Ovarium zu verlaufende Fimbria ovarica verfolgen.

Auch hier ist der Bogen der Tube vom Fimbrienende an von einer feinen Haut taschenartig bedeckt, welche, um die Tube in ihrer ganzen Länge ausbreiten zu können, jedesmal durchschnitten werden musste.

Das Lig. latum, besonders aber die Mesosalpinx sind, dem Alter des Tieres entsprechend, ziemlich dünne, durchscheinende Häute. Unterhalb des Ovarium ist das Lig. latum wieder streifenartig etwa auf die Ausdehnung der halben bis ganzen Breite des Ovarium verdickt; diese Hervorhebung bilden wiederum die stark geschlängelten spermatischen Gefässe.

An dem lateralen Ende des Ovarium, an der unteren Kante fast am Rande des Mesovarium, lässt sich beim Anspannen des Lig. latum manchmal deutlicher, manchmal nur angedeutet ein walzenförmiges 1 bis 2 mm breites, bis 5 mm langes Körperchen verfolgen, welches unterhalb der Fimbria ovarica nach unten zieht; auf die Bedeutung dieses Knötchens soll weiter unten des näheren eingegangen werden.

No. 1. Kalb A. Junges Tier, sehr zarte innere Genitalien, linke Adnexe. Makroskopisch ohne Abnormitäten, Grösse des linken Ovarium 5 : 14 mm. Die Adnexe werden auf einer Korkplatte aufgespannt, um ein Schrumpfen bei der Konservierung zu verhüten, und in Alkohol-Formol gehärtet. Aus dem Lig. latum wird nach der Härtung ein Streifen herausgeschnitten, welcher der Breite des Ovarium entspricht und das unter demselben befindliche Gewebe des Lig. latum enthält, die Tube wird, weil unnötig, abgeschnitten. Stufenschnitte durch das Stück senkrecht zur Längsachse des Ovarium, parallel der seitlichen Uteruskante (unterhalb der Hörner).

Die Schnitte haben die Gestalt einer Frucht an einem dünnen Stiele, erstere stellt das Ovarium, letztere das Lig. latum mit seinem Mesovarium dar.

Die Durchschnitte durch das Lig. latum zeigen auf beiden Seiten einen normalen Peritonealüberzug, darunter in stärkeren oder schwächeren Bündeln angeordnet glatte Muskulatur und zwischen ihnen Gefässlumina, Nerven, Fett und Bindegewebe.

Etwas unterhalb des Mesovarium, und zwar dicht unter dem vorderen Peritonealblatte des Lig. latum gelegen, sieht man auf einer Anzahl von Schnitten eine wechselnde Zahl von Kanälchen mit einem zylindrischen bis kubischen Epithel (7.2 – 8.8 μ) mit ziemlich hell tingierten, rundlichen, im Verhältnis zum Zellleib grossen Kernen (5.8 : 6.4 μ). Diese Kanälchen liegen mitten im Bindegewebe, nur von einer geringen Menge cytogenen gegen die Nachbarschaft nicht schärfer abgegrenzten Gewebes umgeben. Vor allem auffallend ist das Auftreten von Pigment in diesen Kanälchen; dasselbe liegt teils in Schollen und Tropfen, teils mehr krümelig im Lumen der letzteren und zwischen den Zellen des Epithels, seltener auch ausserhalb der Kanälchen. Die Farbe des Pigmentes ist eine gelblich-graue, die durch die Hämatoxylinfärbung etwas schmutzig erscheint. Nach dem Auftreten dieses Pigmentes einerseits, dem Mangel einer stärker ausgebildeten Wand und den typischen Lageverhältnissen der Kanälchen anderseits zu urteilen, müssen dieselben dem Gebiete des Paroophoron zugezählt werden.

No. 2. Kalb A. Schnitte durch die andere (rechte) Seite der Adnexe, welche in derselben Art und Weise konserviert sind. Grösse des Ovarium 6 : 12 mm. Schnittführung wie in No. 1. Dieselben Resultate.

No. 3. Kalb B. Junges Tier, die gesamten rechten Adnexe, welche makroskopisch ohne Besonderheit sind (Grösse des Ovarium 6 : 8 mm), werden auf eine Korkplatte mit Nadeln aufgespannt, in Alkohol-Formol gehärtet und in toto eingebettet (Celloidin). Stufenschnitte, Hämatoxylinfärbung. Schnittrichtung horizontal durch das Lig. latum.

Auf den Schnitten repräsentiert sich ungefähr in der Mitte gelegen das Ovarium, um dasselbe im Bogen bis an das laterale Ende herumlaufend die Tube und unterhalb des ersteren die jedesmal getroffenen Gewebsinseln.

Das Ovarium ist zum grössten Teile seines Keimepithels entblösst, dasselbe ist nur noch deutlich erhalten an Einschnitten und Vertiefungen der Oberfläche (wahrscheinlich beim Transport und Konservierung verloren gegangen). Überall in der Rinde des Ovarium zahlreiches Ovarialepithel in Schläuchen und Ballen angeordnet, zwischen ihnen das bindegewebige Stroma; stellenweise, mehr nach der Mitte des Ovarium zu, einzelne vergrösserte Follikel. Lateral vom Ovarium, zwischen diesem und dem Fimbrienende gelegen sieht man ein Netz, welches

zahllose epithelbekleidete, höchst unregelmässig angeordnete Spalten enthält, deren dünne Wände von einem sehr spindelzellenreichen Gewebe gebildet werden. Dasselbe setzt sich in das Ovarium, von seitwärts eintretend, fort und lässt sich bis unter die Rindensubstanz desselben verfolgen. Das Epithel besteht aus meist zylindrischen Zellen (8.1 : 12.1 μ) mit ovalen, teilweise aber auch mehr rundlichen Kernen (6.8 : 8.1 μ), die nur mässig stark tingiert ein feines Chromatinnetz mit zahlreichen stärker hervortretenden Knotenpunkten enthalten. Das Ganze gleicht mehr einem Querschnitt durch ein kavernöses oder lymphangiomatöses Gewebe, nur mit dem Unterschied, dass die konfluierenden Spalten mit einem deutlichen kubischen bis zylindrischen Epithel ausgekleidet sind. Wir haben es hier mit den sehr reichlich ausgebildeten Marksträngen des Ovarium zu tun, so reichlich, dass sie nicht nur den Kern des Ovarium bilden, sondern auch noch ausserhalb desselben, und zwar am lateralen Ende, als ein kleines Körperchen erscheinen, das man vielleicht passend als Markstrangkörperchen bezeichnen könnte (cf. Abbildung 2 und 3).

Abb. 2. **Markstränge** des Ovarium eines jungen Kalbes. Intraovarielle und extraovarielle Markstränge (Markstrangkörper) $\frac{5}{1}$.

Abb. 3. **Markstränge** des Ovarium eines jungen Kalbes bei stärkerer Vergrösserung. $\frac{200}{1}$.

In den Gewebsinseln unterhalb des Ovarium, zwischen den Durchschnitten durch die spermatischen Gefässe, trifft man häufig auf teils längs-, teils quergetroffene, aus kubischen Zellen (7 – 8 μ) mit grossem dunkeln Kern (6.0 : 6.4 μ)

bestehende Kanälchen, die von einer dünnen Scheide cytogenen Gewebes umgeben sind, welches aber nicht schärfer gegen die Umgebung abgesetzt ist. In ihrem Inneren enthalten sie auch stellenweise ein körniges, tröpfchenförmiges oder scholliges Pigment und stellen somit typische Paroophoronkanälchen dar. Glomeruliartige Bildungen fehlen allerdings vollkommen.

In der Mesosalpinx, dicht oberhalb des Fimbrienendes der Tube, bis unmittelbar an den Ursprung der Markstränge heranreichend, findet sich eine Anzahl von Kanälchen, die in ihrem Innern ein sehr kräftiges, hohes Zylinderepithel (9.0 : 16.0 μ) mit meist ovalen chromatinarmen Kernen (5.0 : 10.0 μ) aufweisen; die Wandung dieser Kanälchen ist auffallend dick (0.0364 mm dick), und zwar besteht sie aus einer ringförmigen Zusammenlagerung von Bindegewebszellen, in die, wie die nach van Gieson gefärbten Schnitte zeigen, z. T. besonders in der Peripherie auch glatte Muskelfasern eingelagert sind. An einzelnen Stellen zeigen diese Kanälchen Ausstülpungen des Epithels, dagegen an anderen auch ein knopfförmiges Hineinstülpen des letzteren: manche Kanälchen sind sogar in mehr oder minder starkem Grade cystisch erweitert. Diese Gebilde müssen sowohl ihrer Lage, als auch ihrer Gestalt nach, als typische epoophorale Kanälchen aufgefasst werden, um so mehr, als von ihnen ein die Tube begleitender, epithelbekleideter, langgestreckter Hohlraum von einer Wandstärke von 0.081—0.088 mm ausgeht; derselbe besitzt ein regelmässiges, hohes flimmerndes Zylinderepithel (9.5 : 16.2 μ) mit bläschenförmigen, ovalen, mässig stark gefärbten Kernen (5.4 : 10.8 μ), ungefähr dasselbe wie das der Nebenkanälchen. Dieser Hohlraum ist nichts anderes als der rudimentäre Gartner'sche Gang, welcher, im Bogen verlaufend, ein beträchtliches Stück neben der Tube sich verfolgen lässt. Auch er besitzt, wie die epoophoralen Kanälchen, eine dicke Wandung und zeigt an einzelnen Stellen Erweiterungen, sowie auch stellenweise eine Abschilferung seines Epithels.

No. 4. Kalb C. Junges Tier, rechte Adnexe, Grösse des Ovarium 10 : 14 mm, dieselbe Art der Konservierung und Schnittführung wie in No. 3.

In der Mesosalpinx, dicht oberhalb des Fimbrienendes der Tube und die letztere bis dicht an das Uterushorn begleitend, findet man ein Hohlgebilde, dessen dicke (0.108 mm), aus Bindegewebszellen und glatten Muskelfasern bestehende Wand einen schönen regelmässigen Besatz von nicht sehr dicht stehenden, 9.1 : 16 μ grossen Zylinderzellen mit rundlichen bis ovalen, den grössten Teil der letzteren einnehmenden, nicht sehr dunkel gefärbten, 6 : 10 μ grossen Kernen trägt; die letzteren weisen in ihrem Innern ein feines Chromatinnetz mit mässig deutlich hervortretenden Knotenpunkten auf, ohne aber ein besonderes Kernkörperchen zu besitzen. An dem freien Rande der Zellen findet man hornförmige unregelmässige Aufsätze, die sich bei genauerer Betrachtung als zusammengebackene Flimmerhärchen erweisen, z. T. auch noch solche vereinzelt und in ihrer Natur nach unverkennbar. Es wäre demnach, seinem Sitz und seiner Gestalt nach, dieses Gebilde weiter nichts als der Gartner'sche Gang. Vereinzelt gelegene Epoophoronkanälchen fehlen ganz, nur der G. Gang selbst zeigt des öfteren kurze seitliche Ausstülpungen von derselben Beschaffenheit seiner Wandung, die man vielleicht als seitlich einmündende epoophorale Kanälchen auffassen könnte.

Auch hier bilden die Markstrangkanälchen an dem lateralen Ende des Ovarium ein Körperchen für sich und ziehen dann breit in die Mitte des-

selben hinein. Als Besonderheit wäre in diesem Falle noch zu erwähnen, dass die Markstränge hier cystische Erweiterungen aufweisen, weniger im Inneren des Ovarium, als ausserhalb desselben; man sieht dann einen weiten, etwas unregelmässig gestalteten mit kubischem Epithel ausgekleideten Hohlraum, in dessen Inneren Detritus und zahllose abgestossene, gequollene Zellen liegen.

Was schliesslich noch das Paroophoron betrifft, so sind in diesem Falle wiederum nur zwischen den Gefässdurchschnitten des Stromgebietes der A. spermatica, unterhalb des Ovarium, fast durchweg pigmenthaltende Kanälchendurchschnitte in der beschriebenen Gestaltung nachzuweisen, sie besitzen hier einen dünnen Mantel aus spindeligen Bindegewebszellen mit auffallend dunkeln schmalen Kernen, die an die Stelle des cytogenen Gewebes getreten sind, dagegen sind nirgends Glomeruli oder Reste von solchen aufzufinden.

No. 5. Kalb D. Rechte Adnexe, Grösse des Ovarium 8 : 11 mm, dieselbe Konservierung und Schnittführung wie in No. 3 und 4, Serienschnitte (104 Schnitte).

Im Gebiete des Paroophoron sind zahlreiche der typischen Kanälchen mit dunkel gefärbten Epithel, eingelagertem Pigment und mit einer Umkleidung einer dünnen Schicht cytogenen Gewebes zu finden.

Im Gebiete des Epoophoron sieht man, wieder nur wenig vom Fimbrienende entfernt, einzelne regelmässige von hohem Zylinderepithel ohne Flimmerhaarbesatz mit heller gefärbten, runden oder ovalen Kernen gebildete Kanälchen, die noch mit mehreren Schichten spindeliger Zellen umkleidet sind, typische Epoophoronkanälchen.

Die Markstränge sind hier vorhanden, doch nicht so stark ausgebildet wie in No. 3 und 4.

Nr. 6. Kalb E. Linke Adnexe, Grösse des Ovarium 5 : 16 mm, nach dem Uterus zu urteilen, ziemlich junges Tier, Gefässstrang deutlich hervorspringend.

Nach Härtung in Alkohol-Formol wird aus den linken Adnexen ein Längsstreifen herausgeschnitten, welcher die seitliche Hälfte des Ovarium einerseits und das lateral neben demselben gelegene Gewebe anderseits umfasst. Dieses Stück wird durch einen Längsstreifen, tangential dem Ende des Ovarium, in 2 Streifen geteilt, so dass der eine (mediale) die laterale Hälfte des Ovarium, der andere (laterale) das Fimbrienende und den Bogen der Tube umfasst. Beide Streifen werden neben einander eingebettet und geschnitten. Schnittrichtung senkrecht auf das Ligament in der Längsrichtung, Serienschnitte (174 Schnitte).

Die Markstränge sind in diesem Falle nur in dem medialen Streifen vorhanden, und zwar treten sie einmal ungefähr in der Mitte des Ovarium auf, um sich, je weiter man seitwärts kommt, dem Mesovarium zu nähern, zweitens findet sich in dem Lig. latum dicht unterhalb des Ansatzes der Mesosalpinx eine zweite kleinere Anhäufung von Markstrangkanälchen, jedoch lässt sich in den gelegten Schnitten eine Verbindung der beiden nicht nachweisen. Eine solche hat vielleicht früher bestanden, denn in einigen Schnitten kann man in dem Mesovarium noch einmal einen isolierten Streifen Markstränge sehen. Die im Ovarialgewebe befindlichen zeichnen sich durch ihre starken spaltenförmigen Erweiterungen aus.

Vom Epoophoron befindet sich nichts im Bereiche dieser Schnitte.

Die paroophoralen Kanälchen finden sich zu zweien und dreien neben einander in typischer Anordnung, nur von einer ganz dünnen Scheide cytogenen

Gewebes umgeben, jedoch niemals pigmenthaltend, zwischen den spermatischen Gefässen.

No. 7. Kalb E. Rechte Adnexe, Grösse des Ovarium 8:16 mm, Gefässstrang sehr deutlich hervortretend.

Nach der Härtung (Alkohol-Formol) wurde aus den Adnexen das Ovarium mit dem darunter liegenden Gewebe herausgeschnitten, das Stück in drei Längsstreifen zerlegt, dieselben nebeneinander eingebettet und in Serienschnitte geschnitten (183 Schnitte). Jeder Schnitt besteht also oben aus Querschnitt der Tube, Mesosalpinx, darunter Querschnitt des Lig. latum mit Mesovarium und Ovarium.

Markstränge sehr deutlich im Zentrum des Ovarium bis weit in das Mesovarium hineinreichend, in den Schnitten durch das laterale Ende des Ovarium erstrecken sich die Markstrangkanälchen auch bis in das Lig. latum hinein unterhalb des Mesovarium, um daselbst einen auffallend grossen Markstrangkörper zu bilden.

Epoophorale Kanälchen treten in der typischen Gestaltung in der Mesosalpinx des lateralen Streifen von Schnitt 80 bis 120 auf, und zwar stets nach kurzem Verlauf in einen Hauptkanal (G. Gang) einmündend. Das Epithel ist ein hohes, überraschend regelmässiges flimmerloses, 14.4 μ hohes Zylinderepithel mit hellen, basalwärts gestellten, ovalen, 6:9 μ messenden Kernen, die in ihrem Innern ein feines Chromatinnetz mit dicken Knotenpunkten tragen.

Paroophorale Kanälchen mit häufigem Pigmentgehalt finden sich nur vereinzelt zwischen den Gefässdurchschnitten der A. spermatica unterhalb des Ovarium besonders im mittelsten Streifen, Glomeruli nicht.

In dem Ursprunge des Mesovarium aus dem Lig. latum findet sich ein auffallend grosses Ganglion, welchem ein kleines aus alveolär angeordneten Epithelzellen, die vielfach ein drüsenartiges Lumen aufweisen, zusammengesetztes Gebilde angelagert ist; die Unregelmässigkeit des Aufbaues, das Fehlen einer deutlichen Zona glomerulosa und Zona fasciculata sprechen gegen die Annahme einer Marchand'schen Nebenniere. Infolge der Alkoholhärtung ist leider über die Chromaffinität der Zellen des letzteren nichts auszusagen, doch spricht die innige Beziehung zu dem Ganglion sehr dafür, dass es sich um ein Kohn'sches Paraganglion handelt.

No. 8. Kalb F. Linke Adnexe, Grösse des Ovarium 5:12 mm. Aus den gehärteten (Alkohol-Formol) Adnexen wird ein rechteckiges Stück herausgeschnitten, welches in sich begreift: die laterale Hälfte des Ovarium mit Fimbrienende der Tube und das unterhalb und oberhalb der beiden gelegene Gewebe des Lig. latum mitsamt dem das Stück nach oben begrenzenden Teile der Tube. Celloidineinbettung, Serienschnitte (185 Schnitte). Horizontalschnitte durch das ganze Stück.

Die Markstränge sind in diesem Falle wiederum sehr umfangreich vorhanden und bilden lateral vom Ovarium einen Körper, welcher etwa einem Drittel bis Viertel der Grösse des letzteren entspricht. Dieselben ziehen auch hier in Form eines Netzwerks tief in das Ovarium hinein, gewissermassen den Kern desselben bildend.

Die Epoophoronreste sind ebenfalls reichlich vorhanden und zwar in Form von längs- und quergetroffenen Kanälchendurchschnitten, welche teilweise eine cystische Dilatation aufweisen und in ihrem Inneren abgestossene Zellen und Detritus erscheinen lassen. An den Kanälchenwandungen ist noch zwischen

den dieselbe bildenden Zylinderzellen mit hellem runden Kern das Auftreten von schmalen, langen, gleichsam zwischen die letzteren eingeklemmten Zellen mit dünnen, stäbchenförmigen, intensiv gefärbten Kernen zu erwähnen. Je stärker die cystische Erweiterung der Kanälchen ist, um so häufiger finden sich diese, ausserdem liegen die engsten Kanälchen näher dem Fimbrienende der Tube zu, die weiteren von derselben entfernter. Diese epoophoralen Kanälchen, welche sich ausser durch ihre bindegewebige Tunica noch durch den Mangel an Pigment auszeichnen, erstrecken sich bis dicht an den Markstrangkörper heran, um in denselben überzugehen. Aus den Anhäufungen der epoophoralen Kanälchen lässt sich wiederum in Begleitung der Tube ein langgestrecktes Hohlgebilde verfolgen, der Gartner'sche Gang. Die Dicke der Wandungen der epoophoralen Kanälchen (Epithel und Bindegewebsschicht) beträgt 0.064 bis 0.10 mm, die des Hauptkanals 0.108—0.135 mm.

Paroophorale, grösstenteils pigmenthaltende Kanälchen finden sich hier wiederum vereinzelt in der beschriebenen Formation, nur von einer ganz dünnen Scheide cytogenen Gewebes umgeben, zwischen den Gefässdurchschnitten der A. spermatica unterhalb des Ovarium, nirgends aber Glomeruli.

No. 9. Kalb F. Rechte Adnexe, Grösse des Ovarium 4 : 14 mm. Dieselbe Konservierung und Schnittführung wie in No. 7. Serienschnitte (107 Schnitte).

Die Markstränge sind auch auf dieser Seite entsprechend umfangreich angelegt, bilden einen länglich ovalen Körper aussen unten von dem Ovarium, in welches sie sich, sich etwas verschmälernd, hinein erstrecken.

Die epoophoralen Kanälchen sind meist etwas erweitert und unregelmässig, das Epithel häufig abgestossen; in diesem Falle ist der Übergang in die Markstrangkanälchen ein unverkennbarer. Der Gartner'sche Gang ist auch hier auf eine längere Strecke zu verfolgen, das Epithel zeigt die bereits beschriebene starke Zellabschilferung.

Unterhalb des Ovarium treten wiederum die charakteristischen paroophoralen Kanälchen zum grossen Teil Pigment enthaltend auf, und zwar findet sich die bei weitem grösste Anzahl in den Schnitten, welche mehr dem vorderen Peritonealblatte genähert sind, als in den späteren.

No. 10. Kalb G. Linke Adnexe, Grösse des Ovarium 5 : 12 mm. Nach Härtung der Adnexe in Alkohol-Formol wird aus ihnen ein die laterale Hälfte des Ovarium und das nach aussen von demselben liegende Gewebe umfassender, $1^1/_2$ cm breiter Streifen herausgeschnitten, von oben nach unten durch einen Schnitt in gleiche Teile geteilt und beide neben einander in Celloidin eingebettet. Lateraler und medialer Streifen, der letztere enthält Ovarialgewebe, der erstere die bis fünfmal getroffene geschlängelt verlaufende Tube. (256 Schnitte, Serienschnitte).

Die Markstränge sind gut ausgeprägt, auch hier ein deutlicher Markstrangkörper, welcher in den Schnitten durch den lateralen Streifen, in dem schon gar kein Ovarialgewebe mehr getroffen ist, quer durchschnitten sich findet. Später liegen die Markstränge im Lig. latum unterhalb des Ovarium und ziehen dann im Mesovarium in das letztere hinein.

Das Epoophoron besteht aus wenigen kleinen regelmässigen Kanälchen, welche durch ihre hellen Zellen, ihr relativ weites, ihren Bindegewebsmantel und ihren Pigmentmangel ihre Zugehörigkeit zum Epoophoron dokumentieren. Aus diesen heraus lässt sich ein von einem 13.5 μ hohen Zylinderepithel aus-

gekleideter Kanal (Gartner'scher Gang) mit 0.08 mm dicker Wandung in der Mesosalpinx nahe dem Fimbrienende verfolgen, der in seinem Inneren eine starke Desquamation des Epithels erkennen lässt, weshalb auch die Frage betreffs eines Besatzes mit Flimmerhaaren nicht genauer beantwortet werden kann.

Paroophorale Kanälchen finden sich spärlich in der Gegend der spermatischen Gefässe unterhalb des Ansatzes des Mesovarium, nur einzelne von ihnen enthalten Pigment; Glomeruli fehlen.

No. 11. Kalb G. Rechte Adnexe, Grösse des Ovarium 6 : 11 mm.

Nach der Härtung der Adnexe in Alkohol-Formol wird die laterale Hälfte derselben von der Mitte des Ovarium beginnend abgeschnitten und eingebettet. Horizontalschnitte durch das Lig. latum, Serienschnitte (167 Schnitte).

Die Markstränge bilden einen ziemlich grossen Komplex ausserhalb des Ovarium und etwas unterhalb desselben, um sich allmählich durch eine sich verschmälernde Brücke in die Ovarialsubstanz selbst hinein zu erstrecken.

Weder von dem Epoophoron noch von dem Gartner'schen Gange sind in den Schnitten irgend welche Spuren nachzuweisen.

Paroophorale Kanälchen, z. T. mit Pigmentgehalt, finden sich wiederum in typischer Anordnung und am gehäuftesten mehr dem vorderen Peritonealüberzuge genähert zwischen den spermatischen Gefässdurchschnitten; Glomeruli fehlen.

No. 12. Kalb H. Linke Adnexe, Grösse des Ovarium 8 : 15 mm, nach der Härtung (Alkohol-Formol) wird von denselben das laterale Ende, ungefähr von der Mitte des Ovarium an, abgeschnitten, eingebettet und in Horizontalschnitte (Serie von 113 Schnitten) zerlegt.

Die Markstränge sind als Körper von beträchtlicher Ausdehnung unterhalb des Fimbrienendes der Tube und lateral vom Ovarium durch das Mesovarium in das Ovarium hinein sich erstreckend zu verfolgen.

Das Epoophoron und der Gartner'sche Gang sind im Bereich des geschnittenen Stückes nicht nachzuweisen.

Unterhalb des Ovarium zwischen den spermatischen Gefässquerschnitten finden sich pigmenthaltige Paroophoronkanälchen.

No. 13. Kalb H. Rechte Adnexe, Grösse des Ovarium 8 : 12 mm.

Konservierung und Schnittführung wie in No. 11. Serienschnitte (100 Schnitte).

Die Markstränge bilden hier einen bedeutend kleineren Komplex als in dem vorhergehenden Falle, im übrigen zeigen sie das gewöhnliche Verhalten.

Das Epoophoron liegt nicht im Bereiche des geschnittenen Stückes, ebensowenig der Gartner'sche Gang.

Die Paroophoronkanälchen sind in ziemlicher Menge vorhanden, sie liegen öfters zu zweien und dreien nebeneinander und zwar ist in diesem Falle ein ganz dünner Bindegewebsmantel an ihnen zu erkennen; etwa die Hälfte aller enthält Pigment, Glomeruli sind nicht nachweisbar.

No. 14. Kalb I. Linke Adnexe, Grösse des Ovarium 8 : 17 mm.

Konservierung in Alkohol-Formol, aus den Adnexen wird das Ovarium mit dem darunter- und darüberliegendem Gewebe herausgeschnitten, dieser Streifen wird von oben nach unten in zwei Stücke geteilt (laterale und mediale Hälfte der Adnexe bezw. des Ovarium) und auf die Kante gestellt neben einander in

Celloidin eingebettet. Schnitte senkrecht auf das Lig. latum von oben nach unten, Serienschnitte (178 Schnitte).

Die Markstränge sind nur wenig umfangreich, sie liegen in der medialen Hälfte des Ovarium ungefähr in der Mitte desselben, in der lateralen nähern sie sich dem Mesovarium. Ein Übergang derselben in das letztere lässt sich an den Schnitten nicht nachweisen, auch nicht eine Anhäufung von Markstrangkanälchen im Lig. latum ausserhalb des Ovarium, wie in Fall No. 9, obwohl man eine solche in der Gegend des lateralen Endes des Eierstockes erwarten müsste. Vielleicht hängt die geringe Ausbreitung der Markstrangkanälchen in diesem Falle mit dem fortgeschrittenen Alter des Tieres zusammen, soweit die Dimensionen des in diesem Falle ziemlich grossen Eierstockes dieser Seite einen Rückschluss auf das Alter des Tieres gestatten. Auch die hier vorhandene beträchtliche Anzahl cystisch vergrösserter Follikel des Ovarium würde für ein älteres Tier sprechen.

Das Epoophoron liegt nicht im Bereiche des geschnittenen Stückes, auch nicht der Gartner'sche Gang.

Paroophorale z. T. pigmenthaltige Kanälchen finden sich nur ganz vereinzelt unterhalb des Mesovarium zwischen den spermatischen Gefässdurchschnitten und zwar auch hier wiederum näher nach dem vorderen als dem hinteren Peritonealblatte.

No. 15. Kalb K. Linke Adnexe, Grösse des Ovarium 4 : 19 mm.

Aus den Adnexen, die makroskopisch ohne Unregelmässigkeiten sind, wird nach Konservierung in Müller-Formol ein viereckiges Stück abgeschnitten. welches oben mit dem lateralen unteren Quadranten des Ovarium beginnt, die beiden inneren Schenkel des Quadranten werden bis zum Rande der Adnexe verlängert, so dass demgemäss ein Stück vorliegt, welches enthält: unteres äusseres Viertel des Eierstockes, letztes Ende der Tube mit Fimbrienende und das gesamte darunterliegende Gewebe, eingeschlossen der spermatische Strang. Horizontalschnitte durch das Ligament, Serienschnitte (121 Schitte).

Die Markstränge erscheinen als isolierter mässig grosser Körper ausserhalb des Ovarium, aber auch im Ovarium ist der ganze Kern des letzteren von denselben gebildet. Später, in den Schnitten, welche mehr dem hinteren Peritonealblatte des Lig. latum genähert sind, treten Markstrangkörper und Markstränge innerhalb des Ovarium von unten nach oben miteinander in Verbindung.

Abb. 4. **Paroophoronkanälchen** (ohne Pigment), geschlängelter und spiraliggedrehter Verlauf, ohne Wandbekleidung frei in das umliegende Gewebe eingebettet. $\frac{60}{1}$.

Die paroophoralen Kanälchen sind sehr deutlich entwickelt und enthalten z. T ziemlich reichliches Pigment, stellenweise kann man ein einzelnes auf eine grössere Strecke verfolgen und dabei eine regelmässige spiralige Drehung und Schlängelung bemerken. (cf. Abb. 4).

Besonderes Interesse beansprucht in diesem Falle das Epoophoron resp. der Gartner'sche Gang wegen der regelmässigen Anordnung ihrer Elemente. Lateral von dem Ovarium, nach oben zu die Tube begleitend, verläuft in S-förmiger Richtung ein Kanal von etwa 0.12—0.14 mm Wandstärke mit einem ungefähr 10.5—11 μ hohen Zylinderepithel mit 7 : 8 μ grossen, wenig chromatinhaltenden Kernen. Ob das Epithel einen Flimmerhaarbesatz trägt, lässt sich bei der ziemlich starken Desquamation der Zellen nicht mehr sicher erkennen.

Von beiden Seiten streben in kammartiger Anordnung Seitenkanälchen von 0.033—0.040 mm Wandstärke mit einem etwas niedrigeren (7—8 μ) Zylinderepithel mit 6 : 7 μ grossen, ovalen, chromatinarmen Kernen bekleidet auf den Hauptkanal zu. Die Wandung beider Kanälchenarten ist durch Lagen von spindeligen Zellen verdickt, im Inneren ist das Epithel auf weite Strecken abgestossen und liegt wirr im Lumen der Kanälchen. Ein Flimmerbesatz des Epithels ist auch in den Nebenkanälchen nicht zu erkennen, ebensowenig weisen weder der Haupt- noch die Nebenkanälchen eine Pigmentbildung auf. Der beschriebene Gang ist der Gartner'sche Gang mit seinen einmündenden epoophoralen Nebenkanälchen.

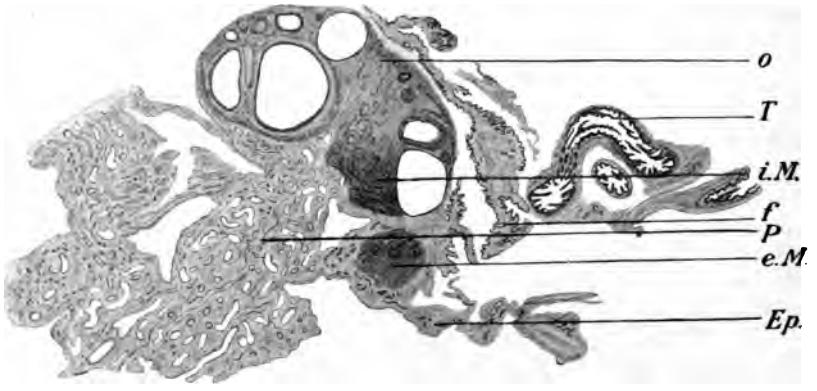

Abb. 5. **Linke Adnexe eines jungen Kalbes** (No. 16). Im Ovarium (*o*) einzelne grosse Follikel, intraovarielle (*i. M.*) und extraovarielle (*e. M.*) Markstränge (in diesem Schnitte ohne Zusammenhang stehend); aus den letzteren heraus entspringen die Epoophoronkanälchen (*Ep.*), welche nach lateralwärts zum G. Gange ziehen. *P* = Gegend des Paroophoron und der spermatischen Gefässe, *T* = Tube, *f* = Fimbrien. $\frac{3}{1}$.

No. 16. Kalb L. Linke Adnexe (Abb. 5), Grösse des Ovarium 9 : 12 mm. Konservierung in Müller-Formol. Da die Adnexe, scheinbar von einem sehr jungen Tiere stammend, an Umfang sehr gering sind, werden sie in toto eingebettet und geschnitten. Horizontalschnitte durch das ganze Ligament, Serienschnitte (92 Schnitte).

Die Markstränge bilden unterhalb des Ovarium einen rundlichen verhältnismässig grossen Körper, welcher sich in das Ovarium, von unten her eintretend, fortsetzt, um dann in dem letztgenannten, welches bei seinem geringen Umfange mehrere mittelgrosse Follikel aufweist, in die mehr soliden Zellstränge (Markstränge) überzugehen. Dicht unterhalb der Rinde finden sich

noch 6—8 engkalibrige Kanälchenquerschnitte mit hohem, dunklen, nichtflimmernden Epithel, ohne Wandbekleidung frei im Ovarialgewebe liegend; dieselben gehören ebenfalls noch zu den Marksträngen.

Die Paroophoronkanälchen treten in typischer Anordnung zwischen den spermatischen Gefässen auf, zum Teil enthalten sie enorme Mengen eines intensiv gelblich gefärbten, in Klumpen, Tropfen und Schollen sowohl im Lumen der Kanälchen, wie in den Zellen selbst liegenden Pigmentes. (cf. Abb. 7).

Abb. 7. **Paroophoronkanälchen** (mit Pigment) umgeben von einer Scheide cytogenen Gewebes. $\frac{160}{1}$.

Die epoophoralen Reste, lateral und unterhalb des Fimbrienendes der Tube (hier verhältnismässig tief, dem Beckenboden näher) liegend, zeigen z. T. cystische Dilatation, z. T. erscheinen sie, ebenso deutlich und ausgedehnt wie in dem vorhergehenden Falle, in Haupt- und Nebenkanälchen angeordnet; wiederum ist neben einer nur dürftigen Entwicklung derselben eine sehr starke Epithelabstossung in ihrem Inneren zu verzeichnen, der Gartner'sche Gang lässt sich auf eine kurze Strecke bis zur Umbiegungsstelle der Tube verfolgen. Das Wurzelgebiet der epoophoralen Kanälchen liegt in dem Markstrangkörper, aus dem heraus man ihre Entstehung verfolgen kann, sodann ziehen sie als langgestreckte, schmale, längsgetroffene Kanälchen auf den mehr seitwärts gelegenen G. Gang zu. (cf. Abbildung 6.)

Abb. 6. **Extraovarielle Markstränge** (*e. M.*) wie Abb. 5. $\frac{12}{1}$.

No. 17. Kalb M. Linke Adnexe, Grösse des Ovarium 9 : 15 mm. Konservierung in Müller-Formol, nach der Härtung werden die linken Adnexe, von oben nach unten in toto in 5 gleichbreite Streifen geschnitten, auf die mediale Kante aufgestellt und neben einander eingebettet. Serienschnitte senkrecht von oben nach unten (114 Schnitte).

Die Markstränge bilden ziemlich weit lateralwärts ungefähr unterhalb des Fimbrienendes der Tube da, wo bereits das Ovarialgewebe zu Ende ist, einen Komplex mässigen Umfanges. Ihr Eintritt durch das Mesovarium lässt sich deutlich verfolgen, im Zentrum des Ovarium, in dessen Peripherie sich ziemlich viel cystische Follikel befinden, erreichen sie eine weniger grosse Ausdehnung.

Paroophorale Kanälchen, z. T. Pigment enthaltend, finden sich vereinzelt zwischen den Vasa spermatica.

Der Gartner'sche Gang mit seinen einmündenden Nebenkanälchen ist in der schon mehrfach beschriebenen Gestaltung in der Mesosalpinx anzutreffen.

No. 18. Kalb M. Rechte Adnexe, Grösse des Ovarium 7 : 19 mm. Konservierung in Müller-Formol, nach derselben werden die Adnexe, weil zum Einbetten als Ganzes zu umfangreich, durch einen senkrechten Schnitt, durch die Mitte des Ovarium gehend, in zwei Hälften geteilt, eingebettet und in Flachschnitte zerlegt (laterale Hälfte 117 Schnitte, mediale, der Uteruskante benachbarte Hälfte 93 Schnitte).

Die Markstränge bilden hier nur ausserhalb des Ovarium einen kleinen Bezirk und treten dann bis in den Hilus ovarii ein, ohne das Ovarialgewebe selbst zu erreichen; im Inneren des letzteren, welches mit zahlreichen mittelgrossen Follikeln reichlich durchsetzt ist, kann man keine Spur von Marksträngen mehr nachweisen.

Paroophorale Kanälchen, zum grössten Teile pigmenthaltig, finden sich spärlich zwischen den spermatischen Gefässen.

Vom Epoophoron ist nur ein einziges Kanälchen lateral neben dem Markstrangkörper zu finden, neben demselben liegt ein mehrfach längsgetroffener grösserer Kanal mit dicker Wandung, dessen Epithelauskleidung fast vollständig verloren gegangen ist und der in seinem Inneren von einem Gewirr von unregelmässig gestalteten Zellkernen, Detritus und auch ihrer Gestalt nach wohlerhaltenen Zylinderzellen (8 : 12 μ gross) mit intensiv gefärbten rundlichen Kernen (8—9 μ Durchmesser) angefüllt sind, mit Sicherheit die Reste des Gartner'schen Ganges.

No. 19. Kalb N. Linke Adnexe, Grösse des Ovariums 6 : 15 mm. Konservierung in Müller-Formol nach Aufspannung der Adnexe auf einer Glasplatte, nach der Härtung werden dieselben durch drei Horizontalschnitte in vier übereinander liegende gleichbreite Streifen geschnitten, der oberste enthält in der Hauptsache die horizontal verlaufende Strecke der Tube und die zugehörige Mesosalpinx, der zweite das Ovarium, der dritte und vierte das unter dem letzteren befindliche Gewebe; Einbettung in Celloidin neben einander, Serienschnitte (222 Schnitte).

Der Markstrangkörper erscheint im zweiten Streifen von oben als langgestrecktes Körperchen deutlich, ohne in das Ovarium einzutreten; in dem letzteren fehlen die Markstränge völlig.

Paroophorale Kanälchen ohne wesentliches Pigment finden sich vereinzelt in Streifen 3 und 4 zwischen den spermatischen Gefässdurchschnitten.

In der Mesosalpinx lässt sich der Querschnitt eines dickwandigen (0.12 bis 0.135 mm) Kanals mit einem 14.5 μ hohen Zylinderepithel verfolgen, in den man an verschiedenen Stellen Nebenkanälchen von 0.048—0.058 mm Wandstärke und einem 10 μ hohen Epithelbesatz einmünden sehen kann, der Gartner'sche Gang mit seinen epoophoralen Nebenkanälchen.

No. 20. Kalb N. Rechte Adnexe, Grösse des Ovarium 5 : 14 mm. Konservierung in Alkohol-Formol, nach welcher die Adnexe durch einen das Ovarium in der Mitte teilenden horizontalen Schnitt in eine obere und untere Hälfte getrennt werden. Flachschnitte durch das Lig. latum, Serienschnitte (obere Hälfte 94 Schnitte, untere 98 Schnitte).

Markstränge sehr spärlich als mässig umfangreiches, langgestrecktes, dem lateralen unteren Ende des Ovarium anhängendes Körperchen zu bemerken. Im Ovarium selbst sind dieselben nicht mehr nachzuweisen. Als eine für diesen Fall besondere Eigentümlichkeit ist zu bemerken, dass das Gewebe des Markstrangkörpers sich in einem langen Zipfel nach lateralwärts auszieht, um hier ohne einen merklichen Unterschied unmittelbar in die Zellen des Fimbrienendes der Tube überzugehen.

Paroophorale Kanälchen, z. T. mit Pigment erfüllt, sehr reichlich unterhalb des Ovarium im Gefässbezirk der A. spermatica. Mitten im Gebiete des Paroophoron trifft man eine aus mehreren Kammern bestehende, ziemlich dickwandige Cyste an, deren grösstes Lumen 0.8 : 1.36 mm beträgt, die Wandung, etwa 80—125 μ im Durchschnitt dick, ist gebildet von einem cytogenen Gewebe und bekleidet von einem regelmässigen, 18 μ hohen Zylinderepithel (ohne Flimmerhaarbesatz) aus dunklen, stäbchenförmigen, 4 : 12 μ messenden Kernen, eine als „paroophorale Cyste“ zu bezeichnendes Gebilde.

Der Gartner'sche Gang lässt sich, in der Nachbarschaft mehrerer epoophoraler, etwas erweiteter Kanälchen entspringend, eine Strecke weit in der bekannten Gestalt und Lage verfolgen.

Wenn wir nun einen kurzen Rückblick auf die Untersuchungsergebnisse der von jungen Kälbern gewonnenen Adnexen werfen, so müssen wir zunächst als eine auffallende Tatsache die bedeutende Ausdehnung der Markstränge konstatieren. Nicht nur breiten sie sich, wie dies bereits auch bei anderen Tieren und von menschlichen Föten und Neugeborenen bekannt ist, im Gewebe des Ovarium selbst (besonders in der Zona vasculosa) aus und setzen sich von hier aus in die Mesosalpinx fort, sondern beim jugendlichen Rinde bilden sie auch ausserhalb des Ovarium einen ziemlich umfangreichen Komplex, den man, wie schon eingehends bei der Beschreibung der anatomischen Verhältnisse der Genitalien des Kalbes erwähnt wurde, makroskopisch bei Anspannung des Ligamentes als ein langgestrecktes schmales weissliches Knötchen am lateralen unteren Ende des Ovarium erkennen kann, dicht unterhalb des Lig. fimbrio-ovaricum, bezw. der Fimbria ovarica. Als wichtig ist noch

die nachweisbare Beziehung dieses sog. Markstrangkörperchen mit dem Epoophoron, den Resten des kranialen Teiles der Urniere, zu bemerken, und weiterhin der manchmal deutlich nachzuweisende Übergang zwischen Epoophoron und Markströngen (z. B. Fall No. 9). Was den genaueren histologischen Bau der Markstränge des Kalbes betrifft, so besteht das Epithel der letzteren aus einer meist einfachen Lage kubischer bis zylindrischer, durchschnittlich 8.1 : 12.0 μ grosser Zellen mit ovalen, teilweise aber auch mehr rundlichen, mässig stark tingierten Kernen von 6.4 : 8.1 μ Durchmesser, die in ihrem Inneren ein feines Chromatinnetz mit zahlreichen stärker hervortretenden Knotenpunkten, aber kein besonderes Kernkörperchen enthalten. Das Epithel ist umgeben von einem Netzwerk eines spindelzellenreichen Gewebes, so dass das Bild eines kavernösen oder lymphangiomartigen Gewebes entsteht, allerdings mit dem Unterschied, dass hier die konfluierenden Spalten mit einem deutlichen kubischen bis zylindrischen Epithel ausgekleidet sind.

Das Epoophoron, welches beim Kalbe im Gegensatze zum Menschen, dessen erheblich kürzere Tube einen mehr gestreckten Verlauf nimmt, etwas tiefer und ziemlich weit seitwärts im Ligamente liegt, ist meistens leicht aufzufinden und fast stets vorhanden. Es zeigt häufig eine beginnende cystische Dilatation, die meist auf Erweiterung des Anfangsteiles des Gartner'schen Ganges zurückzuführen ist. Verglichen mit den epoophoralen Resten des Menschen besitzt es einen bei weitem geringeren Umfang, es besteht häufig nur aus wenigen Kanälchen, die ausserdem in ihrem Inneren noch eine starke Abstossung des Epithels erkennen lassen, ein Umstand, der mit Bestimmtheit nicht der Konservierung Schuld gegeben werden kann, da das Epithel anderer Gewebe in denselben Stücken unverändert war.

Die Kanälchen des Epoophoron charakterisieren sich ebenso wie die des Menschen vor allem durch ihre dicke bindegewebige Wandung und durch die Form ihres Epithels; das letztere besteht aus einer Reihe kräftiger, hoher, zylindrischer, 9 : 16 μ messender, nicht flimmernder Zellen mit ovalem bis rundem, wenig chromatinreichem, 5 : 10 μ messendem Kerne mit feinem Chromatinnetz und zahlreichen intensiv gefärbten Knotenpunkten, aber ohne besonderes Kernkörperchen; um das Epithel herum ist ein 0.056—0.068 mm (und darüber) dicker Mantel aus langen spindeligen Zellen herumgelagert. Häufig kann man aus den zusammengelagerten Epoophoronkanälchen den Gartner'schen Gang mit meist hohen flimmernden Zylinderepithel mehr oder minder deutlich hervorgehen sehen, bis-

weilen auch seinen weiteren Verlauf neben der Tube ein Stück weit verfolgen.

Das Paroophoron, als Rest des kaudalen Abschnittes der Urniere, nimmt auch bei diesem Tiere die von den Autoren Czerny, (20) Aschoff (5.6), Rob. Meyer (53) gekennzeichnete Stelle ein, nämlich die Gefässverzweigung der A. spermatica innerhalb des Lig. latum unterhalb des Ovarium, und zwar sind seine Reste näher dem vorderen Peritonealblatte des Ligamentes als dem hinteren nachzuweisen. Pigmentablagerung in den Kanälchen ist fast die Regel, charakteristisch ist auch hier die intensive Färbung der dicht gestellten, ein feines Chromatinnetz mit kleinen in der Peripherie hauptsächlich befindlichen Knotenpunkten enthaltenden Kerne des Epithels der Kanälchen (Grösse der Zellen 7.2 : 8.8 μ, der Kerne 5.8 : 6.4 μ), welche fast ausnahmslos, zum Unterschied von den epoophoralen, ohne einen besonderen aus Bindegewebszellen gebildeten Mantel, meist nur von einer dünnen Scheide cytogenen Gewebes oder höchstens von wenigen spindeligen Zellen mit stäbchenförmigen dunkeln Kernen umgeben zwischen die spermatischen Gefässe oder die meist längs verlaufenden Züge der glatten Muskelfasern, die das Ligament verstärken helfen und vor den letzteren gelegen sind, in stark geschlängeltspiraligem Verlaufe eingelagert sind. Was ihre Anzahl betrifft, so ist dieselbe meist eine ziemlich bedeutende, am dichtesten liegend wurden sie besonders in den ersten, die Schichten unter dem vorderen Peritonealblatte begreifenden Schnitten gefunden, je 10—20 Kanälchendurchschnitte in einem Schnitte. Glomeruli oder glomeruliartige Gebilde wurden auch bei diesem Tiere vermisst, obwohl sie auch noch bei den grössten untersuchten Embryonen desselben reichlich vorhanden waren. Von pathologischen Gebilden fand sich in Fall No. 20 eine kleine Cyste im Gebiete des Paroophoron und in Fall No. 7 ein Kohn'sches Paraganglion. Marchand'sche Nebennieren wurden niemals angetroffen.

Schafe.

Die inneren Genitalien des Schafes, wenigstens die mir aus dem Schlachthause zur Verfügung stehenden, übertrafen an Grösse erheblich die der Kälber, die Ligamenta lata waren viel dicker und weiter entfaltet, der ebenfalls zweihörnige Uterus erheblich in die Länge gestreckt, die beiden Uterushörner bogen ziemlich plötzlich nach den Seiten ab, so dass sie häufig fast einen rechten Winkel mit dem unteren Uterusabschnitt bilden. Der Verlauf der Tube ist

ebenfalls sehr stark geschlängelt, die den Bogen überziehende Falte angedeutet, das Fimbrienende befindet sich neben dem seitlichen Ende des Ovarium, welches nach dem Uterus zu ein deutliches Lig. ovar. propr. aussendet, das meistens, ohne das corpus uteri zu erreichen, sich in die Ligamentplatte auffasert. Unterhalb des Ovarium findet sich auch bei dem Schafe ein deutlicher Wulst, gebildet aus den stark geschlängelt verlaufenden Ästen des spermatischen Gefässgebietes, welches Tube, Ovarium und die äussere obere Hälfte des Lig. latum versorgt. An die Gegend des Cervikalteiles des Tragschlauches tritt in fast horizontalem Verlaufe die Art. uterin., die einen oberen Ast nach dem Winkel, den das abbiegende Uterushorn bildet, abgibt. Dieser letztere anastomosiert mit den benachbarten Ästen der Art. spermatica.

No. 1. Schaf A. Rechte Adnexe, Grösse des Ovarium 8 : 12 mm.

Aus den in Alkohol-Formol nach Ausbreitung auf einer Glasplatte gehärteten Adnexen wird ein Rechteck ausgeschnitten, dessen obere Seite durch die Mitte des Ovarium geht, die mediale etwa zwischen Ovarium und Uteruskante, die seitliche durch das Fimbrienende und die untere etwas unterhalb des Ovarium, so dass der oberste Teil des spermatischen Gefässstranges mit einbegriffen ist. Horizontalflachschnitte durch das Lig. latum, Serienschnitte (117 Schnitte).

Die Markstränge sind nur ganz spärlich nachzuweisen, es treten am hilus ovarii einzelne durchschnittlich 50 μ im Durchmesser messende Kanälchenquerschnitte auf, die von einem zylindrischen, 12—14 μ hohen Epithel mit länglich ovalen, 4.5:9.0 μ messenden, wenig chromatinreichen Kernen gebildet sind. Dieser Epithelbesatz ist z. T. im Zerfall begriffen. Im Ovarialgewebe selbst lassen sie sich nicht mehr auffinden.

Das Epoophoron ist nicht im Bereich des excidierten Streifen zu finden.

Paroophorale Kanälchen, geschlängelt oder gerade verlaufend, 60—80 μ im Durchmesser messend, finden sich vereinzelt unterhalb des Ovarium zwischen den spermatischen Gefässen, sie sind bisweilen auf ziemlich weite Strecken zu verfolgen, besitzen meist schönes, nicht sehr hohes, 7.2 : 10.8 μ messendes, scharf umgrenztes, flimmerloses Zylinderepithel, mit mässig chromatinreichen 5.4 : 9.0 μ grossen Kernen, die in ihrem Inneren ein feines Chromatinnetz mit deutlichen Knotenpunkten enthalten; die Kanälchen sind ohne Bindegewebsmantel frei in das umliegende Gewebe eingelagert, lassen dagegen fast vollständig jegliche Pigmentablagerung vermissen, nur im Lumen einzelner von ihnen findet man geringe Pigmentreste in Form kleinster Tröpfchen und Schollen von glänzender, gelblicher Beschaffenheit; Glomeruli fehlen.

No. 2. Schaf B. Rechte Adnexe, Grösse des Ovarium 11 : 12 mm. Konservierung in Alkohol-Formol nach Ausbreitung auf eine Glasplatte. Serienschnitte, Horizontalflachschnitte durch das Lig. latum (107 Schnitte).

In dem rechten Lig. latum, nahe an der lateralen Kante desselben, etwas ausserhalb des spermatischen Gefässstranges und etwas unterhalb der Höhe des Ovarium, findet sich eine scheinbar mit einer trüben Flüssigkeit gefüllte, langgestreckte, streckenweise durch Sekretstauung erweiterte Cyste von etwa $1^1/_2$ cm Länge, im übrigen zeigen die Genitalien nichts abnormes.

Markstränge nicht nachweisbar, ebensowenig paroophorale Kanälchen.

Die bereits makroskopisch geschilderte Cyste erweist sich mikroskopisch als ein langgestrecktes, z. T. spiralig gedrehtes Hohlgebilde mit absatzweise aufeinander folgenden, scheinbar durch Stauung des Inhaltes hervorgerufenen Erweiterungen, der Lage und Gestalt nach Reste des Wolff'schen Ganges; ihre Wand besteht aus einem 16.2 μ hohen Zylinderepithel mit dicht gedrängten, schmalen, stäbchenförmigen, 2.7 : 7.2 μ messenden Kernen, deren Struktur sich wegen der Intensität der Hämatoxylinfärbung nicht genau erkennen lässt. Das Epithel ist rings herum von einem 25 μ dicken, aus Bindegewebszellen mit spindeligen, stäbchenförmigen Kernen bestehenden Mantel umgeben. In der Umgebung des Anfangsteiles der Cyste erscheinen einzelne wenige epoophorale Kanälchen mit flimmerlosem zylindrischen Epithel und dickem bindegewebigen Mantel, dieselben treten jedoch mit dem als Rest des Gartner'schen Ganges aufgefassten Hohlgebilde in keinen direkten Zusammenhang.

No. 3. Schaf C. Linke Adnexe, Grösse des Ovarium 12 : 20 mm. Konservierung in Müller-Formol. Präparation wie in No. 2. Horizontalflachschnitte durch das Lig. latum, Serienschnitte (105 Schnitte).

Weder Markstränge noch Paroophoronreste zu finden, das Epoophoron scheinbar nicht im Bereiche des geschnittenen Stückes liegend.

No. 4. Schaf D. Rechte Adnexe, Grösse des Ovarium 13 : 15 mm. Konservierung in Alkohol-Formol. Serienschnitte (95 Schnitte) in derselben Art und Weise wie in No. 2 und No. 3.

Ebenso resultatlos wie No. 3. (Mutmasslich handelte es sich in Fall 3 und 4 um ältere Tiere.)

No. 5. Schaf E. Linke Adnexe, Grösse des Ovarium 14 : 15 mm. Konservierung in Alkohol-Formol. Horizontalflachschnitte durch das Lig. latum, Serienschnitte (151 Schnitte).

Makroskopisch keine Besonderheiten, der oberhalb des Ovarium befindliche Teil der Tube und zugehörige Mesosalpinx wird, weil zum Schneiden zu umfangreich, abgeschnitten.

Mikroskopischer Befund: In der Gegend unterhalb des Ovarium teils zwischen, teils etwas mehr nach aussen von den Verzweigungen der spermatischen Gefässe gelegen, finden sich zahlreiche langgestreckte, schwach geschlängelt verlaufende, streckenweise mit kolbigen Anschwellungen versehene, etwa 40—60 μ im Durchmesser messende Kanälchen, deren Wand von einem ca. 12 μ hohen, kubischen bis niedrig zylindrischen, flimmerlosen Epithel mit meist ovalen, 6.4 : 9.0 μ grossen, chromatinreichen Kernen gebildet ist. Die Kanälchen liegen fast ohne jede Wandbekleidung frei in dem sie umgebenden Bindegewebe, nur an einzelnen Stellen sind sie von einer ganz dünnen Scheide cytogenen Gewebes umgeben. Ausserdem ist noch zu erwähnen, dass die beschriebenen Kanälchen hier und da mit rundlichen Gebilden in Zusammenhang stehen, welche im ersten Augenblick für Marchand'sche Nebennieren gehalten werden könnten, aber bei stärkerer Vergrösserung den typischen Aufbau derselben vermissen lassen. Sie bestehen vielmehr aus einem fast nur aus Gefässen gebildeten, sehr unregelmässigen Gerüstwerk, dessen Maschen von dicht zusammengelagerten Haufen relativ kleiner Zellen mit rundlichen, ziemlich tief gefärbten Kernen ausgefüllt sind. Die innige Beziehung dieser kleinen Ge-

bilde zu feinen Nervenbündeln macht es wahrscheinlich, dass hier Kohnsche Paraganglien vorliegen, wenn auch der sichere Nachweis der Chromaffinität der Zellen in Folge der Alkoholhärtung nicht gelang.

Glomeruli und Pigmentablagerungen werden völlig vermisst. Mit grosser Wahrscheinlichkeit, besonders ihrer Lage neben und zwischen den spermatischen Gefässen unterhalb des Ovarium und auch ihrer Gestalt wegen, müssen diese Kanälchen als paroophorale aufgefasst werden.

Im Gebiet der Markstränge trifft man einzelne 50—100 μ im Durchmesser messende, frei im Gewebe unterhalb des Ovarium liegende Haufen polygonaler Zellen an, welche ihrer Anordnung nach den Eindruck atrophischer Markstrangkanälchen machen, mit Sicherheit lässt sich jedoch über ihren Charakter nichts bestimmtes sagen.

Vom Epoophoron ist im Bereiche des geschnittenen Stückes nichts zu sehen.

Die Ergebnisse der Untersuchungen auf Urnierenreste beim Schafe sind, vielleicht infolge des Alters der Tiere, die zur Verfügung standen, recht geringe, die Markstränge sind nur mit einiger Wahrscheinlichkeit in spärlicher Anzahl in Fall Nr. 1 und Nr. 5 anzutreffen, vom Epoophoron und vom Gartner'schen Gange sind nur in Fall No. 2 verkümmerte Reste zu beobachten.

Paroophorale Kanälchen, davon einzelne Pigment im Lumen enthaltend, finden sich in Fall No. 1, reichlicher, jedoch ohne Pigment, treten sie in Fall No. 5 auf, hier stehen sie mit Gewebselementen des Nervensystems (Paraganglien) in näherer Beziehung, sie sind ohne jede Wandbekleidung in das umliegende Gewebe eingelagert, besitzen ein kubisches bis niedrig zylindrisches, flimmerloses Epithel mit meist ovalen chromatinreichen Kernen, Glomeruli fehlen. Pathologische Gebilde, z. B. Marchand'sche Nebennieren wurden nicht beobachtet.

Ziegen.

No. 1. Ziege A. Zweihörniger Uterus eines jüngeren Tieres; an demselben ist der Übergang zwischen der Tube und dem Uterus ein allmählicher und weniger leicht nachzuweisen als an den Genitalien der bisher beschriebenen Tiere (Schwein, Kalb, Schaf). Im übrigen ist der anatomische Bau dem des Uterus des Schafes sehr ähnlich, in seinem untersten Abschnitt ist der Uterus einfach, die oberen $^5/_6$ ungefähr sind geteilt und weichen bogenförmig als rechtes und linkes Uterushorn nach beiden Seiten. Die Tube läuft stark geschlängelt lateral um das Ovarium herum und endet (wenigstens in diesem Falle) dicht an der äusseren Kante des Ovarium ohne ein deutlich sichtbares Fimbrienende. Die Ovarien sind mehr kugelig als eiförmig gestaltet, prominieren sehr stark und zeigen eine ziemlich glatte Oberfläche. Die Grössenverhältnisse derselben sind links: 4 : 10 mm, rechts: 9 : 15 mm.

Unterhalb der Ovarien (die Adnexe von hinten betrachtet) befindet sich beiderseits, am hilus ovarii beginnend, ein nach aussen und unten verlaufender,

rundlicher, an der breitesten Stelle ungefähr dem Breitendurchmesser des Ovarium nahekommender, stark über die Oberfläche des hinteren Peritoneum hervorspringender und von dem letzteren überzogener Strang, der auf seinem Durchschnitte zahlreiche Gefässlumina enthält, der sog. spermatische Strang. Von unten seitwärts, also nahe der Beckenwand, läuft nach diesem eben beschriebenen Wulste zu und löst sich in diesen auf ein deutliches grösseres arterielles Gefäss, die Art. spermatica. Auf der rechten Seite ist dieser Strang etwas dicker als links, auch verläuft er auf dieser gestreckter als auf der linken, indem er hier einen nach aussen konvexen Bogen bildet.

Zwischen Ovarium, Tube und Uterus, nach den Seiten sich fortsetzend, erstreckt sich beiderseits ein gut ausgebildetes Lig. latum, in deren untersten Teile sich noch die Gefässverzweigungen der Art. uterin. verfolgen lassen, besonders der den oberen Abschnitt des Uterus versorgende Ast.

Die vagina zeigt eine mässige Weite und eine deutliche Querfaltung, ebenso weist die konische, mit einem kleinen, rundlichen, grübchenförmigen orif. externum versehene portio vag. auf virginelle Verhältnisse hin.

Lateral von dem Ovarium der linken Seite und etwas unterhalb des abdominalen Endes der Tube gelegen findet sich eine halbkugelige, gut erbsengrosse, derbe Hervorragung, welche mit dem äusseren Ende des Ovarium durch eine strangförmige Verbindung zusammenhängt. Eine ähnlich gelegene Hervorwölbung befindet sich auf der rechten Seite, doch nimmt dieselbe hier mehr die Gestalt eines kolbigen Gebildes an, ähnlich etwa der des oben beschriebenen Gefässstranges, nur etwas schmaler; sie steht auch auf dieser Seite mit dem Ovarium in Verbindung.

Wie bereits oben erwähnt, kann man an dieser Stelle, wo man eigentlich das Fimbrienende der Tube zu erwarten hätte, von fimbrienähnlichen Fortsätzen oder überhaupt von einem sich öffnenden Tubenende nichts entdecken, sondern die Tube endet, makroskopisch nicht erkennbar, in den nach aussen von den Eierstöcken gelegenen Verdickungen.

Beiderseits lässt sich medial vom Ovarium nach dem Uterus zu verlaufend, jedoch ohne denselben zu erreichen, ein deutliches lig. ovar. propr. verfolgen.

Über die Verhältnisse der äusseren Genitalien ist nichts genaueres in Erfahrung zu bringen, doch scheinen abnorme Bildungen hier nicht vorhanden gewesen zu sein, da weder dem Eigentümer noch den Angestellten im Schlachthause Zweifel an dem weiblichen Geschlechte des Tieres aufgestiegen sind.

Die Adnexe werden in toto in Müller-Formol konserviert, ausgewaschen und in steigendem Alkohol nachgehärtet, dann wird aus der linken Seite ein viereckiges Stück herausgeschnitten, dessen obere Seite an der unteren Kante des ziemlich horizontalen linken Uterushornes verläuft, die mediale Seite bildet annähernd eine Tangente zu dem medialen Ende des Ovarium, die laterale und untere Seite ist den beiden ersteren parallel, so dass die Tube in ihrem ganzen Verlaufe und der oberste Teil des spermatischen Stranges mitsamt der lateral von ihm liegenden Anschwellung in das Stück hineinbezogen wird. Ausserdem wird das Stück, weil zum Schneiden zu umfangreich, noch durch einen quer durch die Mitte des Ovarium gehenden Schnitt in zwei Rechtecke geteilt, ein oberes: A. und ein unteres: B., eingebettet und in Serienschnitte zerlegt. (A.: 136 Schnitte, B.: 137 Schnitte).

Mikroskopischer Befund: Die Betrachtung der Ovarien liess Verhältnisse zu Tage treten, welche zunächst unerklärlich schienen; neben dem Ovarial-

gewebe befand sich in der Peripherie des linksseitigen, dasselbe unter Freilassung des hilus ovarii wie ein Mantel umgebend, eine aus Hodenkanälchen bestehende Schicht, sodass aus diesem Befunde sofort die Diagnose Hermaphroditismus femininus internus verus zu stellen war. Auf der rechten Seite ist die Verteilung des Hodengewebes etwas anders, hier findet man an dem medialen Ende des Ovarium eine etwa einer grossen Erbse entsprechende Anhäufung von Hodengewebe, während im übrigen immer nur vereinzelte Kanälchen oder auch bisweilen mehrere in der Peripherie des Ovarium dem Ovarialgewebe aufgelagert sind, an dem lateralen Ende wird die Anhäufung wieder eine stärkere, wenn auch nicht so umfangreich wie am medialen.

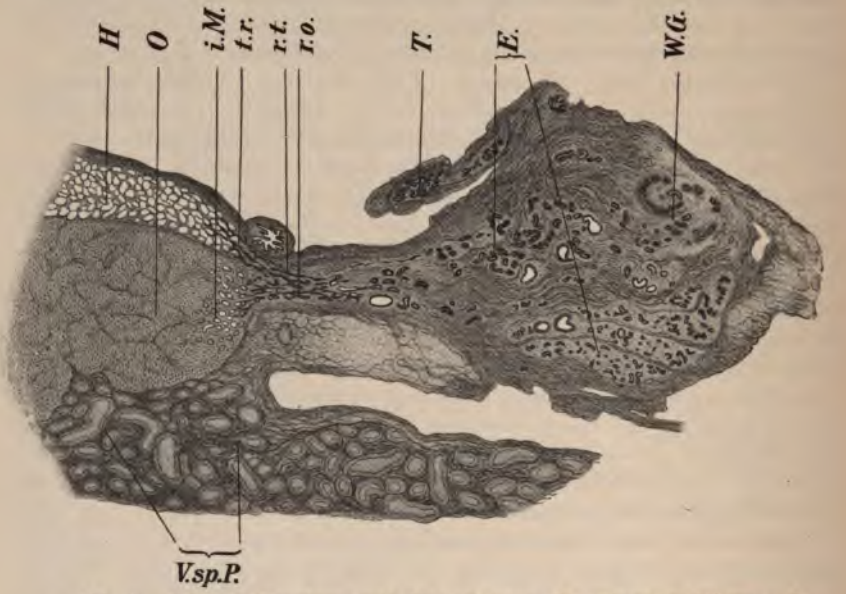

Abb. 8. **Linkes Ovarium mit Epoophoron des Ziegenzwitters.** *O* = Ovarium, *H* = Hoden, *T* = Tube, *E* = Epoophoron, *i. M.* = intraovarielle Markstränge, *r. o.* = rete ovarii, *r. t.* = rete testis, *t. r.* = tubuli recti, *W. G.* = Wolff'scher Gang, *V. sp. P.* = Gegend der Vasa spermatica und des Paroophoron. $\frac{3}{1}$.

Adnexe der linken Seite: (Abb. 8.) Das Gewebe, welches als Hodensubstanz gedeutet wurde, findet sich in stärkster Ausdehnung an dem lateralen Ende des Ovarium, da wo dasselbe durch ein strangförmiges Gebilde mit den oben beschriebenen Verdickungen in Zusammenhang steht, es besteht aus einem feinen bindegewebigen Gerüstwerk, dessen Lücken den quer- und längsgetroffenen Hodenkanälchen entsprechen. Diese zeigen das typische Aussehen der tubuli contorti der männlichen Geschlechtsdrüse. Das Bindegewebsgerüst besteht aus mehrfachen Lagen geschichteter Bindegewebszellen, ihre Kerne sind meist sehr schmal, spindelförmig oder oval und sehr stark tingiert, sie messen im Durchschnitt 2 : 10 μ, der Bindegewebsmantel ist nach innen begrenzt von einer feinen membrana propria, die jedoch nur da deutlich nachweisbar ist, wo die Epithelzellen von der Wand abgefallen sind, und schliesslich zu innerst aus einem

unregelmässig geschichteten Epithel polyedrischer oder zylindrischer, 13.5 μ hoher Zellen mit einem seltener ovalen, öfter mehr rundlichen 5.4—8.1 : 8.1 μ messenden, chromatinarmen Kerne mit feinem Chromatinnetz und zahlreichen kleinen Knotenpunkten im Inneren. Das Epithel befindet sich im Stadium der Ruhe, jedenfalls sind Zeichen einer Spermatogenese nirgends zu entdecken.

Das bindegewebige Gerüst, in welches die Hodenkanälchen eingelagert sind, bildet zugleich eine Art Kapsel um das Ovarialgewebe. Letzteres besteht so gut wie ausschliesslich aus soliden Marksträngen, d. h. breite, nur durch feine Bindegewebssepten getrennten Zellzügen. Die Zellen sind klein, ganz dicht zusammengepresst, so dass die Konturen nur schwer zu erkennen sind, mit kleinen runden Kernen, die wegen ihrer dichten Über- und Nebeneinanderlagerung die Markstränge ziemlich dunkel erscheinen lassen. Nur selten findet sich innerhalb dieser Stränge ein mit deutlichem kubischen bis zylindrischen Epithel ausgekleideter follikelähnlicher Hohlraum, der wohl einen homogenen Inhalt, aber niemals eine sichere Eizelle erkennen lässt. Nach dem Hilus zu gehen die soliden Markstränge in etwas heller gefärbte, mit einem feinen Spalt oder selbst rundlichen Lumen versehene Kanälchen über, die eine gewisse Ähnlichkeit mit den Hodenkanälchen aufweisen, sicher jedoch sich von ihnen durch die geringeren Dimensionen, auch die einzelnen Epithelzellen unterscheiden. Sie sind ohne besondere bindegewebige Scheide in das Stroma des Eierstocks eingelagert, besitzen ein mehrschichtiges unregelmässiges Epithel mit blassen rundlichen bis ovalen, 5.4—9.0 : 9.0 μ messenden Kernen mit einem feinen Chromatinnetz und zarten Knotenpunkten im Inneren. Je mehr man sich dem Hilus nähert, um so deutlicher heben sich diese epithelialen Gebilde von dem Stroma ab und setzen sich schliesslich nach aussen in das Gewebe des oben beschriebenen, makroskopisch bereits deutlich sichtbaren verbindenden Stranges zwischen Ovarium und der lateral von demselben befindlichen Anschwellung fort. Dabei tritt die Kanälchennatur immer deutlicher zu Tage, in diesen Kanälchen ist das Epithel vielfach einreihig geworden, es besteht aus meist niedrig zylindrischen bis kubischen, bis 10 μ hohen Zellen mit einem rundlichen bis länglich-ovalen, chromatinreichen, 6 μ im Durchmesser haltenden Kernen; der Durchmesser der Kanälchen beträgt im Mittel 25—35 μ. Ausserdem vermisst man an ihnen eine tunica propria, vielfach liegen sie ohne jede Wandbekleidung in dem sie umgebenden Bindegewebe. Beim Übertritt in die erwähnte Anschwellung geht die Kanälchengestalt mehr und mehr verloren, indem dieselben zu einem dichten Netzwerk epithelbekleideter unregelmässiger Spalten zusammenfliessen. Sie bilden hier also einen ähnlichen extraovariell gelegenen Markstrangkörper, wie wir ihn bei dem Kalbe kennen gelernt haben. In diese nun soeben beschriebenen Spalträume münden auch Kanälchen, welche aus dem Hodengewebe hervorgehen und den in dem Marklager des Ovarium befindlichen vollständig gleichen. Sie stellen die Verbindung der Hodenkanälchen mit diesem Markstrangkörper dar.

Vergleicht man nun den Markstrangkörper mit den Gebilden beim männlichen Geschlecht, so unterliegt es keinem Zweifel, dass er seiner ganzen Form und seinem Aufbau nach mit dem „rete testis“ verglichen werden muss. In die in diesem Falle als „rete commune“ zu bezeichnenden Gebilde münden nun einerseits die intraovariell verlaufenden Markstränge wie andererseits die mehr gerade verlaufenden Kanälchen des Hodengewebes ein. Dieser Befund ist ein sicherer Beweis für die von vielen Seiten noch angefochtene

Anschauung, dass die Markstränge, insbesondere ihr meist extraovariell gelegener, durch seine netzförmige Verbindung charakterisierte Abschnitt, dem rete testis gleichzusetzen ist. Es erscheint demgemäss durchaus gerechtfertigt, den erwähnten Abschnitt der Markstränge als rete ovarii dem rete testis gleichzusetzen.

Verfolgt man in der Richtung, in der die Kanälchen des „rete commune" lateralwärts verlaufen, das Gewebe weiter, so tauchen jetzt wieder neue Kanälchendurchschnitte auf, welche sich von allen bisher beschriebenen ganz different verhalten. Sie sind ziemlich voluminös, messen ca. 50—60 μ im Durchmesser und bestehen aus einem dichtgedrängten, einfachen zylindrischen, 10.8 μ hohen Flimmerepithel, (an einzelnen Stellen sind die Flimmerhärchen noch deutlich vorhanden) mit länglichen, etwa in der Mitte der Zelle stehenden, tief dunkel tingierten, 4.5 : 9.0 μ grossen Kernen. Diese Kanälchen liegen in kleinen Gruppen, zeigen eine starke Schlängelung in ihrem Verlaufe und sind umgeben von einem mässig zellreichen, aus mehreren Lagen spindeliger Zellen gebildeten Gewebe. Diese Kanälchen bilden die Epididymis oder vielleicht exakter bezeichnet das in diesem Falle erheblich vergrösserte Epoophoron.

Neben und nach oben von den Epoophoronkanälchen treten nun etwa 60—100 μ grosse (den Zellmantel nicht mitgemessen) Querschnitte, allerdings in geringerer Zahl, mit grösserem Lumen und andersgestalteter Wandung auf, die Durchschnitte durch den stark geschlängelt verlaufenden Samenleiter. Derselbe besteht in seinem Anfangsteile, also noch zwischen den Epoophoronkanälchen liegend, aus einem meist doppelschichtigen, bis 16 μ hohen flimmernden Zylinderepithel mit wiederum sehr intensiv gefärbten länglichen ovalen bis runden Kernen, einer stark lichtbrechenden tunica propria und darum herum aus einer dicken Ringlage von spindeligen Zellen.

Nachdem der Samenleiter (resp. Gartner'sche Gang) den als Epoophoron (Epididymis) angesprochenen Knoten verlassen hat, geht er nach oben, kreuzt sich mit der zurückgebogenen Tube nicht sehr weit von deren abdominalen Ende entfernt und verläuft dann weiter in der Mesosalpinx unterhalb der Tube und schliesslich seitwärt vom Uterus im Lig. latum, auf Querschnitten durch dasselbe bereits makroskopisch als feiner Kanal mit relativ dicker Wand bemerkbar, um zuletzt ungefähr in der Höhe der Gabelung des Uterus in das Muskelgewebe des letzteren selbst einzutreten. Im Cervikalteile des Uterus liegt er so, dass er beiderseits vom Cervikalkanal etwas mehr nach der hinteren Wand zu als auch makroskopisch sichtbarer Kanal mit dicker Wandung einen grossen Teil der seitlichen Uteruswand einnimmt; sodann gelangt er in die hintere Vaginalwand und sendet nach den Seiten (z. T. auch schon in der Cervix) zahllose langgestreckte, kolbig endigende Buchten, eine Andeutung der Samenbläschen des Mannes, aus.

Wenn wir nun einen Rückblick auf das eben beschriebene werfen und auf der Hand desselben prüfen, was aus den einzelnen Abschnitten der Urniere und ihren Gängen in diesem Falle geworden ist, so sehen wir folgendes.

Aus der Keimdrüse ist sowohl Ovarial- wie Hodengewebe und das rete ovarii sowie rete testis, in diesem Falle also ein rete commune entstanden, die Müller'schen Gänge sind zu Uterus und Tube geworden, die Wolff'schen Gänge persistieren ebenfalls und zwar als Samenleiter oder, wenn man ihn so nennen will, als Gartner'scher Gang. Der kraniale Teil der Urniere besteht als der in der Beschreibung als Epoophoron

(Epididymis) bezeichnete, lateral von der Geschlechtsdrüse gelegene Körper, es fehlt also nur noch der kaudale Abschnitt der ersteren, das Paroophoron (Giraldès'sches Organ, Paradidymis). Auch von diesem finden sich Überreste und zwar im Bereich des spermatischen Gefässstranges. Man sieht nämlich an einzelnen Stellen zwischen die Lumina des letzteren eingelagert und meist mehr den Venen benachbart, mehr unter dem vorderen Peritonealblatte gelegen Kanälchen, welche teils Längs- teils Querdurchschnitte von durchschnittlich 45 μ Durchmesser darstellen und aus einer Anzahl von mit intensiv gefärbten, 7.2 : 9.0 μ grossen Kernen versehene kubische oder auch etwas höhere, 9 : 10.8 μ grosse Zellen bestehen, ohne eine weitere Wandbekleidung zu besitzen. Noch beweisender für ihre Natur ist das Vorhandensein von typischen Pigmentkrümelchen, -tröpfchen und -körnchen; Glomeruliähnliche Gebilde waren nicht vorhanden.

Adnexe der rechten Seite: Nach der Konservierung in Müller-Formol und eine Nachhärtung in steigendem Alkohol werden die rechten Adnexe von oben nach unten in sechs neben einander liegende Streifen zerlegt, die drei medialen (uterinwärts gelegenen), in der Hauptsache das Ovarium enthaltend und die drei lateralen, den Gefässstrang resp. Epoophoron in sich begreifend, neben einander auf die Kante gelegt und in Celloidien eingebettet. Serienschnitte (uteriner Streifen 200, lateraler Streifen 195 Schnitte).

Die Schnitte zeigen im allgemeinen genau die gleichen Verhältnisse wie die Horizontalschnitte der linken Seite und bestätigen den soeben beschriebenen Befund. Die Anordnung der Hodenkanälchen neben dem Ovarialgewebe ist die nämliche peripherische, auch hier fliessen am lateralen Pole des Ovarium die intraovariellen Markstränge des Ovarium wie auch die Kanälchen des Hodens in ein gemeinsames rete zusammen.

Ziege B. Drei Wochen altes Tier; Uterus mit Adnexen in Müller-Formol konserviert.[1])

Kleiner, zierlicher, gerippter Uterus, die beiden Hörner verlaufen bogenförmig nach aussen umbiegend und gehen ziemlich plötzlich in die dünnen, stark geschlängelt verlaufenden Tuben über, welche mit einem deutlichen Fimbrienende lateral von dem kleinen 4:6 mm grossen (beiderseits) Ovarium enden.

Von aussen nach unten schräg durch das Lig. latum ziehend bemerkt man einen deutlichen, über das Niveau des Lig. latum erhabenen, auf das Ovarium zustrebenden und unter demselben verschwindenden Gefässstrang. Im untersten Abschnitte des Lig. latum erscheint noch ein Stück des abgeschnittenen Ureters.

Der zweihörnige Uterus wird in der Mitte durchgeschnitten, jede Hälfte für sich eingebettet und in Serienschnitte (links: 145, rechts: 188 Schnitte) zerlegt.

Mikroskopischer Befund: (Beide Seiten stimmen völlig überein.) Bei der Durchsicht der Schnitte, mit den durch das vordere Peritonealblatt gelegten begonnen, trifft man in der Gegend unterhalb des Ovarium auf die Elemente des Paroophoron. Es finden sich teils vor, teils neben den Durchschnitten durch die spermatischen Gefässe zahlreiche Kanälchendurchschnitte von meist 40 μ Durchmesser. Gebildet sind dieselben von einem niedrig zylindrischen bis kubischen, 9.4 μ hohen Epithel mit intensiv gefärbten, ovalen bis rundlichen,

[1]) Dieses Präparat verdanke ich der Liebenswürdigkeit des Herrn Dr. Schmincke, Prosektor am anatom. Institut der Universität Würzburg, dem ich an dieser Stelle hierfür meinen verbindlichsten Dank ausspreche.

5.4 : 8.1 μ messenden Kernen. Umgeben sind die Kanälchen, namentlich, wenn sie zu mehreren neben einander liegen, von etwas cytogenem Gewebe. Wenn auch Pigmentablagerungen und Glomeruli nicht nachzuweisen sind, kann doch über ihre Zugehörigkeit zum Paroophoron wegen ihrer charakteristischen Gestalt und Lage kein Zweifel herrschen.

Weiter nach oben zu, lateralwärts von dem Ovarium, bemerkt man eine grosse Menge von schmalen, langgestreckten Kanälchen mit einem minimalen Lumen, neben und zwischen ihnen solche von ziemlich weitem Kaliber und meist in Querschnitten getroffen.

Die zuletztgenannten weiteren messen im Durchschnitt zwischen 27—300 μ, besitzen ein zylindrisches bis kubisches, etwa 12 μ hohes Flimmerepithel mit intensiv gefärbten, ovalen, 4.8 : 8.1 μ messenden, ziemlich dicht gestellten Kernen; umgeben sind die Kanälchen von mehreren Schichten spindeliger Bindegewebszellen mit schmalen, langen, 3 : 9.4 μ messenden Kernen.

Die anderen viel schmäleren Kanälchen sind nur 20—30 μ dick, ihr Epithel ist kubisch, 10.0—13.5 μ hoch, mit chromatinreichen, 5.4 : 9.4 μ messenden Kernen versehen. Vielfach treten die Kanälchen in eine netzförmige Verbindung und bilden dann ein höchst unregelmässiges Gewirr von Spalten, von denen einzelne in die oben erwähnten grösseren mit Flimmerepithel ausgekleideten Kanälchen einmünden.

Was nun die Natur der beiden Kanälchenarten betrifft, so sind die ersteren, mit Flimmerepithel ausgekleideten und von einem Mantel aus spindeligen Bindegewebszellen umgebenen, die epoophoralen Kanälchen, während die zuletzt beschriebenen die Markstränge darstellen, deren Verbindung mit dem Ovarium allerdings verloren gegangen ist.

Wenn mir auch von der Ziege nur zwei Fälle zur Verfügung standen, so zeigen dieselben doch mit Sicherheit, dass auch bei diesem Tiere, sowohl beim drei Wochen alten wie auch beim älteren, paroophorale Kanälchen, welche wiederum durch ihren Mangel einer bindegewebigen Wand, durch ihr enges Lumen und relativ dunklere Färbung ihres Epithelbesatzes, sowie durch das gelegentliche Vorkommen von Pigmentmassen und ihre typische Lage zwischen den vasa spermatica charakterisiert sind. Es bleibt allerdings fraglich, ob nicht bei dem älteren Tiere der gleichzeitig gefundene Hermaphroditismus die Ursache der langen Persistenz der Paroophoronkanälchen ist. Auch ist zu bemerken, dass wie bei den andern Tieren die Paroophoronkanälchen hauptsächlich nahe dem vorderen Peritonealblatte gelagert sind. Die typischen netzförmig verbundenen extraovariell gelagerten Markstränge, welche bei dem jugendlichen Tiere mit den gleichfalls charakteristisch gebauten Epoophoronkanälchen, die bei der Ziege ein hohes Flimmerepithel tragen und eine breite aus spindeligen Zellen bestehende bindegewebige Wand besitzen, einmünden, liessen sich nun auch bei dem älteren Tier nachweisen und, wie schon erwähnt, bestand

bei diesen nicht nur eine Verbindung dieser netzförmig verbundenen Markstränge mit den intraovariell gelagerten Marksträngen, während bei dem jüngeren Tier die Verbindung mit dem Ovarium verloren gegangen war, sondern auch eine Verbindung mit dem Hodengewebe, so dass dieser Markstrangkörper gleichzeitig als „Rete testis" bezeichnet werden musste. Wie schon betont, ist also dieser Fall von echtem Zwitter ein schlagender Beweis für die Gleichwertigkeit des rete testis mit dem extraovariell oder im hilus ovarii gelegenen Teil der Markstränge, welche entsprechend den Angaben von Coert (17) und von v. Winiwarter (96) als rete ovarii bezeichnet werden muss.

Auch bei der Ziege wurde, selbst nicht in dem Fall von Zwitterbildung, eine Andeutung von Marchand'schen Nebennieren gefunden.

Meerschweinchen.

Neugeborenes Tier, mit Chloroform getötet; Herausnahme der Beckenorgane, vorsichtige Ablösung der Blase und des Mastdarms, die Verhältnisse sind wenig übersichtlich, da die Adnexe z. T. in Fettklumpen eingehüllt sind. Härtung in Alkohol-Formol, Durchschneiden des zweihörnigen Uterus und getrenntes Einbetten jeder Hälfte mit den zugehörigen Adnexen. Serienschnitte durch Uterushälfte und zugehörige Adnexe (links 217, rechts 140 Schnitte).

Mikroskopischer Befund: Auf den Schnitten sieht man die entsprechende Uterushälfte und etwas lateral von dem oberen Ende des Uterushornes, eingebettet in Fettgewebe, das 1.5 : 2.5 mm grosse Ovarium, umgeben von den Durchschnitten der vielfach getroffenen, stark gewunden verlaufenden Tube. Der hilus ovarii ist nach lateralwärts gerichtet, vor diesem bemerkt man die Lumina der vasa spermatica, neben dem Uterus liegt das dünne parametrale Bindegewebe, in dessen untersten Partieen Querschnitte des Ureters und der Art. uterin. auftauchen.

Wenn man die Durchsicht der Serie, wie es meist geschehen, auch hier mit den durch das vordere Peritonealblatt des Lig. latum gelegten Schnitten beginnt, so gewahrt man unterhalb des hilus ovarii zwischen den vasa spermatica einen Komplex von durchschnittlich 60—70 μ im Durchmesser haltenden Kanälchen (links bis 8, rechts bis 12 Kanälchen in einem Schnitte), deren Wandung von einem regelmässigen, bis 15 μ hohen, flimmerlosen Epithel gebildet ist; die Kerne desselben sind länglich oval aber auch vielfach kreisrund, 5 bis 108 : 10.8 μ im Durchschnitt messend und mässig chromatinreich, besitzen meist 3—5 grössere Klumpen in dem engmaschigen Chromatinnetz in ihrem Inneren. Umgeben sind die Kanälchen von wenigen Lagen spindeliger Bindegewebszellen mit schmalen, chromatinreichen, 1.5 : 12.6 μ messenden Kernen. Zwischen diesen Kanälchen befinden sich (Links 2, Rechts 4) deutliche, zweifellose, schön erhaltene Glomeruli, in einem derselben ist noch eine rote Blutkörperchen ent-

haltende Kapillarschlinge nachzuweisen; es finden sich jedoch weder in den Glomerulis noch in den Kanälchen irgend welche Pigmentteilchen. Trotzdem muss einmal der Lage dieses Kanälchenkomplexes neben den spermatischen Gefässen, sowie des Auftretens der Glomeruli wegen, derselbe als Paroophoron angesehen werden.

Geht man die Schnitte weiter durch, so trifft man nun auf die aus dem hilus ovarri hervortretenden Markstränge, die aus einem Netzwerk epithelbekleideter Spalten bestehen, diese sind vielfach von einem kubischen bis niedrig zylindrischen Epithel bekleidet, die Kerne derselben sind wenig chromatinreich, meist oval bis länglich oval, 5.4 : 9.0—12.6 μ gross, im Innern weisen sie ein feines Chromatinnetz mit mehreren dicken Knotenpunkten auf. Auch noch innerhalb des Ovariums finden sich spärliche vereinzelt liegende von einem dunkel gefärbten kubischen bis zylindrischen Epithel gebildete, ganz engkalibrige Kanälchen, welche sich bis ziemlich dicht unterhalb die Rindenschicht des Ovarium erstrecken. Die Markstränge ziehen aus dem Ovarium heraus auf eine Gruppe von Kanälchen zu, welche etwas lateral und unterhalb von dem Ovarium gelegen sind, um in diese hinein einzumünden.

Diese Kanälchen, 60—100 μ durchschnittlich weit, sind den paroophoralen ziemlich ähnlich, doch weisen sie zum Unterschied von jenen ein bis 15 μ hohes, flimmerndes Zylinderepithel auf, welches im Inneren runde bis ovale, 6.4—9.0 : 9.0 μ grosse, chromatinärmere Kerne erkennen lässt. Umgeben sind die Kanälchen von mehreren Lagen spindeliger Bindegewebszellen mit langen, schmalen, stäbchenförmigen, 1.8 : 12.6 μ grossen Kernen; immerhin ist aber der Bindegewebsmantel nicht so umfangreich, wie man sonst bei anderen Tieren und auch beim Menschen denselben an den epoophoralen Kanälchen, an deren Natur hier kein Zweifel herrschen kann, zu sehen gewohnt ist. Die epoophoralen Kanälchen tauchen auch hier erst auf, nachdem die Elemente des Paroophoron fast völlig zu Ende und auch von den Marksträngen nur noch wenige aus dem hilus ovarii austretende Schläuche zu sehen sind, also vielmehr dem hinteren Peritonealblatte des Lig. latum genähert als dem vorderen.

Vom Gartner'schen Gange wurden weder in der Mesosalpinx noch neben oder innerhalb der Uterushörner irgend welche Reste bemerkt.

Fassen wir nun die soeben erhobenen Befunde kurz zusammen, so finden wir auch für das neugeborene Meerschweinchen bestätigt, dass die Reste des Paroophoron zwischen den spermatischen Gefässen, unterhalb des hilus ovarii gelegen sind, ausnahmsweise sind noch deutliche Glomeruli vorhanden, Pigment fehlt; die Kanälchen besitzen nur eine sehr dünne bindegewebige Scheide, ihr Epithel ist einfach zylinderisch, nicht flimmernd.

Lateral und hinter dem Paroophoron gelegen tritt das Epoophoron auf, dessen Kanälchen sich durch die Flimmerhaare des Epithels und den, allerdings nur um ein geringes dickeren Bindegewebsmantel von denen des Paroophoron unterscheiden.

Die mehr spaltförmigen, netzartig verbundenen Markstränge bemerkt man aus dem hilus ovarii austretend, nach lateralwärts

umbiegend und in die Epoophoronkanälchen einmündend; mit dem Paroophoron stehen sie in keinem Zusammenhang.

Der Gartner'sche Gang fehlt vollständig.

Menschliche Föten und Neugeborene.

Nr. 1. Kind R. (1904. J. Nr. 77.) bei Placenta praevia durch kombinierte Wendung und Extraktion sterbend geboren, da sich vor dem Austritt des Kopfes der Muttermund fest um den Hals des Kindes kontrahierte (Grösse: 51 cm, Gewicht: 2710 gr). Bei der Sektion der Kindesleiche werden im linken Lig. latum dicht neben (lateral) der Art. spermatica ein grösseres, einer mittleren Erbse an Grösse entsprechendes und ein kleineres, etwa hanfkorngrosses, bräunlich durchschimmerndes, unter dem Peritoneum liegendes Knötchen gefunden, beides, wie die mikroskopische Untersuchung ergibt, Marchand'sche Nebennieren.

Nach Härtung des Uterus und seiner Adnexe in Alkohol-Formol werden aus den linksseitigen zwei Streifen heraus geschnitten, welche das Ovarium mit dem darunter und darüber liegenden Gewebe umfassen, dieselben werden neben einander eingebettet und in Serienschnitte, welche senkrecht zur Längsachse des Ovarium durch das Ligament von oben nach unten gehen, zerlegt. (162 Schnitte).

Linke Adnexe, Grösse des Ovarium 6 : 16 mm.

Die Markstränge sind in dem Mesovarium in den meisten Schnitten mit grosser Deutlichkeit zu verfolgen, sie stehen in naher räumlicher Beziehung zu den epoophoralen Kanälchen, indem sie z. T. ihnen innig benachbart liegen, z. T. dieselben umgeben. Ein unmittelbarer Übergang der einen in die anderen war nirgends zu beobachten. Sie bestehen aus epithelbekleideten Spalten, zuweilen auch aus rundlichen Kanälchen mit kubischen Epithelien, die in ihrem Inneren mit einem chromatinreichen, meist rundlich bis ovalen, 4.5 : 4.5—7.2 μ messenden Kern mit feinem Chromatinnetz und zahlreichen Knotenpunkten ohne ein besonderes Kernkörperchen versehen sind. Sie ziehen mit den Gefässen in das Ovarialgewebe selbst hinein und überschreiten die Zona vasculosa, indem sie sich zwischen die Eiballen und Eistränge einschieben.

Die Epoophoronkanälchen treten als dickwandige Kanälchen, die kleinsten im Durchschnitt von 100 μ Durchmesser und 36 μ Kaliber, am lateralen Ende der Tube zwischen diesen und dem Ovarium auf, sie tragen an ihrer Wand ein kubisches bis zylindrisches, 10.8 μ hohes Epithel mit chromatinreichen, rundlichen bis schwach ovalen, 8.1 μ im Durchmesser messenden Kernen, welche in ihrem Inneren ein dichtes Chromatinnetz mit zahlreichen dicken Knotenpunkten erkennen lassen. Das Epithel der epoophoralen Kanälchen ist, von seltenen Ausnahmen abgesehen, frei von einem Besatz mit Flimmerhärchen, um dasselbe herum liegt ein vielschichtiger Zellmantel von spindeligen Zellen, deren Charakter als Bindegewebs- oder Muskelzellen selbst an van Gieson-Präparaten nicht sicher entschieden werden kann. Die ersteren haben in ihrem Inneren einen stäbchenförmigen, nicht sehr chromatinreichen, 2.7 : 13.5—18.0 μ messenden Kern mit feinem Chromatinnetz und einer Anzahl deutlicher Knotenpunkte. Der Bezirk dieser Kanälchen erstreckt sich bis nach unten an das Mesovarium, geht zum Teil noch etwas in das

letztere hinein, sogar vereinzelte typische Epoophoronkanälchen lassen sich noch unterhalb des Mesovarium feststellen.

Etwa $^1/_2$—$^3/_4$ cm unterhalb des letzteren findet sich in dem lateralen Streifen eine beträchtliche Anschwellung im Ligamente, verursacht durch eine etwa 2:5 mm grosse Marchand'sche Nebenniere, in einer Anzahl von Schnitten liegt ausserdem zwischen letzterer und dem Ovarium noch eine zweite kleinere (0.9:1.4 mm), etwa den achten Teil der Grösse der ersteren erreichend, beide lateralwärts von dem Verlaufe der Art. spermat.

Was nun schliesslich die paroophoralen Reste betrifft, so findet sich nur ganz nahe unterhalb des Mesovarium hier und da ein engkalibriges, dünnwandiges, aber pigmentloses Kanälchen, das als paroophorales angesprochen werden könnte; zweifellos sind aber drei typische, an ebenderselben Stelle erscheinende Glomeruli mit deutlicher Kapsel und deutlichen Gefässschlingen, von gleicher Grösse (80 μ). Die Kapsel des Glomerulus ist von einem ganz flachen, wenig gut erhaltenen und deshalb schwer zu messenden Epithel gebildet. Die Schlingen sind meist noch mit Blut gefüllt.

In den Schnitten 37—39 findet sich ein kleines chromaffines Körperchen im Bereich der spermatischen Gefässdurchschnitte.

No. 2. Kind R. Rechte Adnexe, Grösse des Ovarium 6.5:16 mm.

Horizontalflachschnitte durch das gesamte linke Lig. latum, Serienschnitte (106 Schnitte).

Beginnen wir mit der Betrachtung der Schnitte von der vorderen Peritonealfläche des Lig. latum, so fällt an den ersten Schnitten das Auftreten von zahlreichen, dicht neben einander gelagerten Kanälchen auf, welche die Gegend des lateralen Endes des Ovarium in der Mesosalpinx einnehmen. Das Ovarium ist zunächst nur zu drei kleineren Stücken im Schnitte sichtbar, in den ersten drei Schnitten fehlt es überhaupt. Bestimmt man den Bezirk dieser Kanälchen genauer, so erkennt man, dass sie einmal das Ende der Mesosalpinx ausfüllen, nach dem Hilus ovarii zu konvergieren und sich noch in diesen hinein erstrecken, dann aber weiter nach unten zu sich fortsetzen, bis dicht an die von lateral unten her kommenden spermatischen Gefässe. Die Kanälchen selbst zeigen das typische Aussehen der epoophoralen Schläuche, helle Färbung der Zellen, kubisches bis zylindrisches Epithel, das mit seltenen Ausnahmen frei von Flimmerhärchen ist, und einen dicken Mantel von das Epithel umkleidenden Bindegewebszellen. In Schnitt 40 treten die Markstränge deutlich zu Tage, das Ovarialgewebe ist im Schnitte noch nicht völlig geschlossen, so dass eine Gewebsbrücke von Bindegewebe mit darin enthaltenen Gefässdurchschnitten nach aussen zu den epoophoralen Kanälchen zieht. Es lässt sich hier leicht und mit Bestimmtheit feststellen, dass die letztgenannten und die Markstrangkanälchen in einander übergehen.

Im Gebiete der spermatischen Gefässe treten in der ganzen Serie nur drei Glomeruli auf, dieselben sind noch gut erhalten, die Bowmann'sche Membran ist nur von spärlichen, ganz niedrigen Epithelien bekleidet, zwischen der Kapsel und dem Knäuel selbst befindet sich ein ziemlich grosser freier Raum. Was ferner noch ihre Grösse betrifft, so sind sie nur um ein geringes kleiner als die der bleibenden Niere, ungefähr im Durchmesser 80 μ (cf. Abb. 9).

Die zwischen den spermatischen Gefässen, besonders in der Nähe des vorderen Peritonealblattes (also hauptsächlich in den ersten Schnitten der Serie)

auftretenden paroophoralen Kanälchen unterscheiden sich von denen des Epoophoron durch ihren weit geringeren Durchmesser, sie bestehen ebenfalls aus einem einreihigen, kubischen bis niedrig zylindrischen bis 13.5 μ hohen Epithel mit meist runden chromatinarmen, 9 μ im Durchmesser messenden Kernen, ihr dünner Mantel besteht aus wenigen Lagen spindeliger Zellen mit stäbchenförmigen, 13—18 μ langen chromatinarmen Kernen; seltener enthalten die Kanälchen entweder frei liegendes oder in den Zellen selbst befindliches feinkörniges und scholliges Pigment. Während die epoophoralen Kanälchen im Durchschnitt einen Durchmesser von 50—160 μ mit einem Kaliber von 20—40 μ besitzen, beträgt das der paroophoralen ungefähr 50—140 μ mit einem Kaliber von 5—80 μ. Solche paroophorale Kanälchen, bei welchen der bindegewebige Zellmantel vollständig fehlt, sind in diesem Falle bei der Durchsicht der Serie nicht nachzuweisen.

Des weiteren ist noch bemerkenswert in Schnitt 50 und ff. das Auftreten von Marchand'schen Nebennierengewebe, in Schnitt 33 und ff. ist ein Kohn'sches Paraganglion zu beobachten, mit seinen typischen durch die Chromfärbung (Müller-Formol) gelb-grün gefärbten Zellen.

Von ganz besonderem Interesse ist das Auftreten einer grossen, 0.48 : 0.88 mm messenden, im Zentrum verhornter Plattenepithelkugel, durch 26 Schnitte hindurchgehend, die in Abbildung 9 und 10 wiedergegeben ist. Dieselbe liegt zwischen den spermatischen Gefässen, etwas unterhalb des Ovarium, mehr dem vorderen als dem hinteren Peritonealblatte benachbart, also mitten im Gebiete des Paroophoron, dicht neben einem typischen Glomerulus. Ihre Gestalt ist eine eiförmige, das spitze Ende ist dem Ovarium zugewendet.

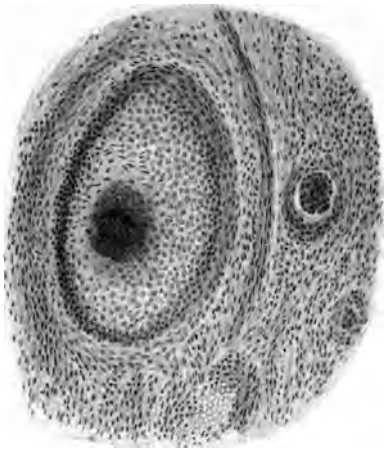

Abb. 9. **Plattenepithelkugel** (seitlich getroffen) mit danebenliegendem **Glomerulus** aus dem **Paroophoron** einer Neonata. $\frac{85}{1}$.

Umgeben ist die Epithelperle von einem dünnen Mantel spindeliger Bindegewebszellen, sie zeigt den typischen Aufbau des äusseren Deckepithels, nach aussen basale relativ niedrige Zylinderepithelschicht, dann breite Lagen deutliche Riff- und Stachelzellen, Keratohyalinzone und endlich typische Verhornung.

No. 3. Kind D. (1904 J. No. 105). Kind ca. der 23.—24. Woche der Gravidität, spontan geboren, Schädellage, lebte 12 Stunden. Grösse: 33 cm, Gewicht 860 gr.).

Kurze Zeit post mortem werden die inneren Genitalien herausgenommen, in Müller-Formol nach Aufspannen auf eine Glasplatte gehärtet, ausgewaschen und in steigendem Alkohol nachgehärtet.

Abb. 10. **Plattenepithelkugel** (stärker vergrössert). Von links nach rechts: Dünner Mantel spindeliger Bindegewebszellen, basale relativ niedrige Zylinderepithelschicht, breite deutlicher Riff- und Stachelzellen, Keratohyalinzone und typische Verhornung. $\frac{500}{1}$.

Beide Adnexe werden mitsamt der Uteruskante seitlich abgeschnitten und in Celloidin eingebettet.

Linke Adnexe, Grösse des Ovarium 4 : 13 mm. Horizontalflachschnitte durch das Ligament, Serienschnitte (52 Schnitte).

Das Epoophoron erscheint hier in typischer Gestalt und Lage, seine Kanälchen zeigen besonders schön den charakteristischen dicken Zellmantel, der aus spindeligen Zellen bestehend um das Epithel herum gelagert ist. Es erstreckt sich auch in diesem Falle medialwärts nicht über das äussere Drittel des Ovarium hinaus und reicht nach unten zu bis zum Hilus ovarii, indem es noch an dessen äussersten Rande sich ein wenig in diesen hinein fortsetzt, um alsdann in unmittelbare Berührung mit den hier beginnenden Marksträngen zu treten.

Die Markstränge sind in mittlerer Stärke angelegt, sie zeigen das gewöhnliche Verhalten, lateralwärts stärkere, medialwärts schwächere Bündel bildend.

Das Paroophoron ist in diesem Falle nicht nachzuweisen, sei es, dass es von Natur fehlt, sei es, dass die Schnittserie nicht weit genug (nach dem vorderen Peritonealblatte zu, es wurde beim Schneiden an der hinteren Seite (Ovarium) begonnen) fortgesetzt wurde.

Zu erwähnen ist noch das Auftreten eines chromaffinen Körperchen mit seinen typischen grossen durch Chromsäure gelb-grünlich gefärbten Zellen

unterhalb des Ovarium, medialwärts von den Zweigen der Art. spermatica gelegen.

No. 4. Kind D (wie No. 3). Rechte Adnexe, Grösse des Ovarium 4 : 13 mm. Konservierung und Schnittführung wie No. 3. Serienschnitte (146 Schnitte).

Diese Seite zeigt ähnliche Verhältnisse wie die soeben beschriebene, wenigstens was das Epoophoron und die Markstränge betrifft. Bezüglich des Paroophoron lässt sich nur sagen, dass unterhalb des Ovarium zwischen den spermatischen Gefässen sich 2—3 Kanälchenquerschnitte finden, welche mehr den Charakter der Epoophoronkanälchen (breiter Durchmesser, dickere Bindegewebswand, helleres Epithel) besitzen. Da jedoch in der Ausbildung der Paroophoronkanälchen grosse Schwankungen vorkommen, muss es in diesem Falle unentschieden bleiben, ob Paroophoronkanälchen vorliegen oder ob das Paroophoron vollständig fehlt, zumal Glomeruli und Pigmentierungen nicht nachzuweisen waren.

No. 5. Kind K. (1904 J. No. 103). Kind (zweites Zwillingskind, zweieiige) in der 34.—35. Woche der Schwangerschaft spontan geboren (Grösse: 44 cm, Gewicht: 1640 gr.), stirbt 33 Stunden post partum an Lebensschwäche.

Härtung der Adnexe in Müller-Formol nach Ausbreitung auf eine Glasplatte, Nachhärten in steigendem Alkohol. Celloidineinbettung, Horizontalflachschnitte durch die gesamten Adnexe bis zur seitlichen Uteruskante.

Linke Adnexe, Grösse des Ovarium 4.5 : 12 mm. Serienschnitte (149 Schnitte).

Wenn man der Reihe nach die Betrachtung des Epoophoron, der Markstränge und des Paroophoron folgen lässt und mit der Beschreibung des ersteren beginnt, so muss man die Durchsicht der Serie von der hinteren Seite des Lig. latum anfangen, da dann zuerst das Epoophoron in dem lateralen Bezirke der Tube, zwischen dieser und dem Ovarium erscheint, bald darauf die Markstränge und ziemlich spät, dem vorderen Peritonealblatte stark genähert, das Paroophoron.

Das Epoophoron tritt auch hier wieder an seiner charakteristischen Stelle auf, oberhalb und etwas lateral vom Ovarium, ohne aber etwa über das letztere hinaus sich zu erstrecken. Es besteht aus einer Anzahl (etwa 8—9) entweder der Länge nach nebeneinander liegender längsgeschnittener Kanälchen, oder es sind auch die einzelnen Kanälchen, infolge stärkerer Schlängelung, nur in kürzeren Strecken getroffen und es erscheinen zwischen den letzteren auch Querschnitte besonders in dem unterhalb des hinteren Peritonealblattes liegenden Teile. Nach oben zu (Tube) divergieren die strahlenförmig angeordneten Kanälchen, während sie nach unten zu und medialwärts (Ovarium) konvergieren, um hier, am seitlichen Hilus des Ovarium, auf die Markstränge zu treffen. Die Gestalt der epoophoralen Kanälchen ist die gewöhnliche, kubisches bis zylindrisches Epithel mit chromatinarmen Kernen, dicke Tunica um das Epithel des Kanälchens herum. In diesem Falle wurde Flimmerhaarbesatz vollständig vermisst.

Die Markstränge lassen sich, von seitwärts in das Ovarialgewebe, speziell in die Zona vasculosa eintretend verfolgen, sie gehen jedoch auch ununterbrochen in die zahlreiche Follikel enthaltende Zona parenchymatosa über. Wenn man sie in der Richtung ihres Eintrittes in den Hilus ovarii verfolgt, so kann man ein Umbiegen derselben nach der lateralen Hälfte, späterhin aber

auch der medialen Hälfte des Ovarium, hier aber nur in geringerer Menge beobachten, während die ganze Mitte des Hilus fast frei von ihnen bleibt. Sie bestehen aus einem reichlichen Gerüst von Bindegewebe mit länglichen Kernen, zwischen welches epitheliale Zellen, meist in Form solider Stränge, seltener in Form von Spalträumen und Kanälchen eingelagert sind. Diese Epithelzellen besitzen einen ziemlich chromatinreichen Kern, der, abgesehen von der übrigen Struktur ihrer Wandung, eine Verwechselung mit etwa in den Hilus ovarii einstrahlenden epoophoralen Kanälchen ausgeschlossen erscheinen lässt.

Um nun noch auf das Paroophoron einzugehen, so treffen wir, wie schon oben bemerkt, nahe dem vorderen Peritonealblatte des Ligamentes seine Elemente an, und zwar erscheint in diesem Falle, abgesehen von einigen zwischen den spermatischen Gefässen liegenden helleren Kanälchen, unterhalb des Ovarium, rings umgeben von Bindegewebe mit eingelagerten venösen und arteriellen Gefässdurchschnitten, sozusagen ein ganzes Stück Urniere, d. h. ein Gewebskomplex, in dem sich alle Elemente der Urniere nachweisen lassen. Neben mehreren Glomerulis (4 an der Zahl) finden wir einerseits Kanälchen mit einem kubischen Epithel mit grossen chromatinreichen Kernen und sehr engem Lumen, daneben andererseits solche mit weitem Kaliber, chromatinarmen Kernen und deutlichem, das Epithel umgebenden Mantel aus cytogenem Gewebe. Ob hier noch eine Differenzierung in sekretorische und exkretorische Kanälchen vorliegt, oder ob es sich um verschiedene Rückbildungsvorgänge in denselben handelt, ist nicht zu entscheiden; das Pigment, welches einen Anhaltspunkt liefern könnte, fehlt hier vollständig. Da dieser Gewebsbezirk durch 12 Schnitte hintereinander zu verfolgen ist, so würde sein Durchmesser (jeden Schnitt zu 20 μ gerechnet) etwa 0.24 mm betragen, während die grösste Breite desselben, mit dem Okularmikrometer gemessen, etwa 1 mm beträgt.

Irgend eine Zellanordnung, die auf ein Persistieren längere Strecken des Wolff'schen Ganges hindeuten könnte, ist nicht nachweisbar.

No. 6. Kind K. Rechte Adnexe, Grösse des Ovarium 4 : 12 mm. Konservierung und Schnittführung wie in No. 5. Serienschnitte (126 Schnitte).

Das Epoophoron erscheint in der gewöhnlichen Weise am lateralen Ende der Mesosalpinx und zieht von da aus in den lateralen Teil des Hilus ovarii hinein, wo es sich alsbald in die Markstränge fortsetzt, so dass auf den Querschnitten durch diesen Teil des Hilus an seinem Übergange in die Zona vasculosa Bilder entstehen, in denen zwischen den Marksträngen noch hie und da ein Epoophoronkanälchen auftaucht, welches sich durch seine charakteristische dicke Wandung und seine helleren Zellkerne von den benachbarten Marksträngen, deren Epithel eine viel dunklere Färbung aufweist, abhebt. Auf den Schnitten, welche oberhalb des Hilus ovarii durch das Stroma des letzteren gelegt sind, jedoch in ihrem Zentrum noch einen Teil der Zona vasculosa enthalten, kann man das Ausstrahlen der Markstränge in das Ovarialparenchym verfolgen, anfänglich sind sie noch massig und nur selten ist ein Follikel zwischen sie eingelagert, dann aber verlieren sie sich zwischen der Menge der getroffenen Follikeldurchschnitte. Betreffs des Baues der Epoophoronkanälchen ist noch hinzuzufügen, dass die Epithelzellen nirgends mit Flimmerhärchen versehen sind.

Das Paroophoron erscheint auch in diesem Falle beträchtlich dem vorderen Peritonealblatte genähert, doch stellt es hier ebenfalls einen, wenn auch etwas kleineren als in dem vorigen Falle, so doch deutlichen Bezirk dar,

in dem sich mehrere Glomeruli, umgeben von einer Anzahl von Kanälchendurchschnitten, befinden. Die Kanälchen besitzen ein kubisches bis niedrig zylindrisches Epithel mit chromatinarmen Kernen, ein ziemlich enges Lumen und einen aus cytogenem Gewebe bestehenden, das Epithel umgebenden Zellmantel, in ihrem Inneren sowie auch in den Epithelzellen selbst lassen sie eine, wenn auch nicht erhebliche, so doch deutliche Pigmentablagerung erkennen.

No. 7. Kind Ra. (1904. J. Nr. 181.) Spontane Frühgeburt bei elender tuberkulöser Mutter mit engem (pl. rach.) Becken. Kind der ca. 31.—32. Woche (Gewicht: 1700 gr, Grösse: 42 cm) stirbt 12 Stunden post partum.

Linke Adnexe, Grösse des Ovarium 2 : 10 mm. Konservierung und Schnittführung wie No. 6. Serienschnitte (96 Schnitte).

Bei der Durchsicht der Serie (vom vorderen Peritonealblatte beginnend) werden zunächst zwischen den spermatischen Gefässdurchschnitten, unterhalb des Ovarium gelegen, die Elemente des Paroophoron sichtbar. In diesem Falle sind seine Reste noch reichlich vorhanden, neben einer Anzahl teils längsteils quergetroffener Kanälchen mit meist ziemlich engem Lumen und nur mässig ausgebildeter, bei weitem nicht die der Epoophoronkanälchen an Umfang erreichender bindegewebiger Wandbekleidung finden sich eine verhältnismässig grosse (6) Zahl Glomeruli auf einen nicht sehr umfangreichen Komplex verteilt, in einem Schnitte (No. 17) sogar 5 nebeneinander. Was die Pigmentablagerung betrifft, so findet man dasselbe häufiger als helle feine Körnchen im Lumen und in den Zellen der Kanälchen, während die Schlingen der Glomeruli davon frei bleiben. Ausserdem ist hier zu bemerken, dass im Gebiete des Paroophoron ein chromaffines Körperchen von 135 : 160 μ Durchmesser auftritt.

Die Markstränge nehmen ihren Ursprung im Gebiete des Epoophoron und ziehen von da durch die Zona vasculosa in das Ovarium hinein, auch noch medialwärts in das Lig. ovar. propr. lassen sie sich ein wenig verfolgen. Sie erscheinen in der bereits mehrfach beschriebenen Formation.

Das Epoophoron findet sich ziemlich umfangreich entwickelt zwischen lateralem Ende der Tube und Ovarium bis in den seitlichen Rand des Hilus ovarii hineinreichend. Zwischen den engkalibrigen, dickwandigen, z. T. mit Flimmerepithel ausgekleideten Kanälchen des Epoophoron liegen einzelne, einem spiralig gedreht verlaufendem Kanalsystem angehörende, weitere etwas dünnwandigere Lumina, mit einem niedrigeren, stellenweise flimmerhaartragenden Epithel wie das der engeren Kanälchen, wahrscheinlich der Anfangsteil des aus dem Epoophoron hervorgehenden Gartner'schen Kanales. Ein Erhaltenbleiben des Wolff'schen Ganges auf längere Strecken war auch in diesem Falle nicht nachzuweisen.

No. 8. Kind Ra. Rechte Adnexe, Grösse des Ovarium 2 : 10 mm. Konservierung und Schnittführung wie No. 7. Serienschnitte (129 Schnitte).

Auch auf dieser Seite ist das Paroophoron deutlich nachzuweisen, nur ist es weniger umfangreich als links, es finden sich hier nur zwei Glomeruli. Im Gebiete des Paroophoron liegt ein auffallend grosses 0.4 : 0.6 mm messendes Ganglion. Die Paroophoronkanälchen enthalten auch hier geringe Mengen Pigmentes.

Das Epoophoron breitet sich in der bekannten Lokalisation zwischen lateralem Ende der Tube und Hilus ovarii aus. Im übrigen zeigt es dieselben Verhältnisse in Bezug auf Grösse und Bau wie das linksseitige.

Die Markstränge sind hier recht kräftig ausgebildet, nicht nur lateralwärts, sondern auch medial in das Lig. ovar. propr. sich fortsetzend, indem sie hier in Form breiter, langgestreckter Zellstränge in Erscheinung treten und bis fast an die Uteruskante heranreichen.

Medial von den Marksträngen sieht man eine ganz diffusse Ausbreitung verschieden grosser an Leberzellen erinnernder Elemente, die in grössere Nervenstämme eingebettet sind, deren Natur als Ganglienzellen oder chromaffine Zellen nicht sicher gestellt werden konnte, da sie weder mit den Zellen in echten Ganglien identisch waren, noch durch die Formol-Müller-Behandlung eine deutliche Gelbfärbung angenommen hatten.

Lateral von dem Hauptaste der Art. spermat. im Lig. latum liegt eine 3:4 mm grosse Marchand'sche Nebenniere.

Nr. 9. Kind X. Linke Adnexe. 4 Wochen alt an Lues gestorben, Leiche dem pathologischen Institut zur Sektion überwiesen. Adnexe makroskopisch ohne pathologischen Befund, Grösse des Ovarium 4:13 mm, Konservierung in Kaiserling'scher Flüssigkeit, Auswaschen in Wasser, steigender Alkohol, Celloidineinbettung, Horizontalflachschnitte, Serienschnitte (76 Schnitte).

Das Epoophoron ist nur in geringer Ausdehnung verhanden in Form von parallel laufenden, langgestreckten, leicht spiralig gedrehten Kanälchen mit dicker Wandbekleidung aus spindeligen Zellen, die Markstränge resp. den Hilus ovarii erreichen sie nicht völlig.

Die Markstränge sind noch deutlich, doch nur lateralwärts, nicht medianwärts zu verfolgen.

Vom Paroophoron finden sich medialwärts von dem Hauptstamme der Art. spermatica einzelne Kanälchen mit dunklem Epithel und dünnem Bindegewebsmantel, ohne Pigment zu enthalten; Gebilde, welche mit Sicherheit als Glomeruli anzusprechen wären, fehlen. Im Gebiete des Paroophoron findet sich ein grosses chromaffines Körperchen von 0.048:0.920 mm Durchmesser.

Nr. 10. Kind X. Rechte Adnexe. Grösse des Ovarium 4:13 mm. Serienschnitte (114 Schnitte.)

Das Epoophoron zeigt die gleichen Lageverhältnisse und geringe Ausdehnung wie das der linken Seite, ebenso die Markstränge.

Das Paroophoron besteht nur noch aus einer Anzahl mit dunkelm Epithel ausgekleideter und von einer mässig umfangreichen bindegewebigen Hülle umgebener (bis 9) Kanälchenquerschnitte; dieselben liegen auffallend tief in der Wurzel des Ligamentes, ob Pigment in ihnen enthalten ist, lässt sich wegen der Enge des Lumens und der intensiven Färbung der Zellen des Epithels nicht mit Sicherheit entscheiden. Glomeruli fehlen völlig.

Nr. 11. Kind W. (1904. J. Nr. 185.) Infiziert eingelieferte Kreissende, totfaules, stinkendes, reifes ca. 50 cm langes Mädchen, spontan geboren.

Härtung in Müller-Formol, Einbetten der beiden Adnexe in Celloidin. Horizontalflachschnitte durch die ligg. lata, Serienschnitte.

Linke Adnexe, Grösse des Ovarium 3:12 mm. (141 Schnitte).

Das Paroophoron bildet einen ziemlich erheblichen Gewebskomplex, etwas lateral von den spermatischen Gefässverzweigungen in einiger Entfernung unterhalb des Ovarium liegend, auch von Epoophoron in beträchtlichem Abstande es ist durch 25 Schnitte hindurch zu verfolgen und misst in seinem grössten

Umfange 0.40 : 0.96 mm. Zusammengesetzt ist dasselbe aus zahlreichen, von einem mässigen Zellmantel umgebenen Kanälchen, deren Epithel z. T. abgestossen hat (in Folge der Fäulnis in utero, auf die auch die verwaschene Färbung des gesamten Gewebes zurückzuführen ist). Zwischen den Kanälchen liegen vereinzelt auftretende Glomeruli, Pigment war nicht sicher nachzuweisen.

Das Epoophoron ist sehr umfangreich und füllt den lateralen Abschnitt der Mesosalpinx aus; auch in diesem Falle charakterisiert es sich durch die Dicke des Zellmantels in der Umgebung der Kanälchen, welcher die der Paroophoronkanälchen um ein erhebliches übertrifft und so eine Verwechselung der beiden Kanälchenarten ausschliesst.

Die Markstränge ziehen als epithelbekleidete Spalten aus dem Ovarium lateralwärts durch den hilus ovarii heraus, ohne jedoch mit den Kanälchen des Epoophoron in unmittelbaren Zusammenhang zu treten.

Nr. 12. Kind W. Rechte Adnexe. Grösse des Ovarium 5 : 12 mm. Serienschnitte (150 Schnitte).

Mitten zwischen den Durchschnitten des spermatischen Gefässbezirkes liegen eine Anzahl pigmenthaltender paroophoraler Kanälchen mit noch deutlich erhaltenen Glomerulis (in mehreren Schnitten bis zu drei neben einander); auf dieser Seite ist das Paroophoron nur durch 10 Schnitte hindurch zu verfolgen und zwar liegen seine Elemente auf eine Strecke von 1.44 mm verteilt, reihenartig dicht hinter einander angeordnet.

Die epoophoralen Kanälchen ziehen bis dicht an die spermatischen Gefässe nahe unterhalb des Ovarium, ohne aber die Elemente des Paroophoron zu erreichen, sie zeichnen sich auch hier durch einen dicken Bindegewebsmantel aus.

Zu erwähnen sind noch zwei kleine chromaffine Körperchen, von 0.067 : 0.108 mm und 0.101 : 0.175 mm, die am oberen Ende des Paroophoron gelegen sind.

Nr. 13. Kind K. (1904. J. N. 193.) Chondrodystrophia congenita mit Hydrocephalus, Geburt in Steisslage; Kind stirbt in partu ab, da der grosse Kopf nur schwer zu entwickeln ist. (40 cm, 2980 gr.)

Rechte Adnexe, Grösse des Ovarium 4 : 13 mm. Konservierung in Müller-Formol, Serienschnitte flach durch das Lig. latum. (63 Schnitte).

Das Epoophoron ist enorm ausgedehnt entwickelt, es besteht aus zahlreichen stark geschlängelt verlaufenden, sehr dickwandigen Kanälchen, welche von dem letzten Abschnitte des abdominalen Tubenendes nach dem lateralen Ende des Ovarium zu convergieren. Medialwärts sind noch etwas über die Mitte zwischen Fimbrienende und Einmündung der Tube in den Uterus hinaus reichend, also an der Stelle, wo Waldeyer das Paroophoron hinverlegt, mehrere (4) sehr dickwandige Kanälchenquerschnitte zu beobachten, die ihrer Gestalt nach noch zum Epoophoron gehören, jedoch des unmittelbaren Zusammenhanges mit diesem verlustig gegangen sind.

Die Markstränge sind in mittlerer Ausdehnung im seitlichen Abschnitte des hilus ovarii, ohne mit dem Epoophoron zusammenzutreffen, zu bemerken.

Zwischen den spermatikalen Gefässdurchschnitten unterhalb des Ovarium findet man kein einziges Kanälchen, das als ein Überrest des Paroophoron aufgefasst werden könnte.

Auffallend ist in diesem Falle die grosse Menge und kräftige Entwicklung der nervösen Elemente. Sowohl die Nerven des Ovarium, wie die übrigen im Lig. latum verlaufenden, zeichnen sich durch eine besondere Stärke aus und weisen in ihrem Verlaufe zahlreiche, mitunter recht grosse Ganglien auf.

Nr. 14. Kind Xx. Neugeborenes, missbildetes (Spina bifida und Klumpfussbildung), ausgetragenes Kind weiblichen Geschlechts, dem pathologischen Institut von auswärts zugeschickt.

Makroskopisch: Adnexe sehr klein, ohne Besonderheiten.

Linke Adnexe, Grösse des Ovarium 3 : 11 mm. Horizontalflachschnitte durch das Lig. latum, Konservierung in Alkohol-Formol. Serienschnitte (114 Schnitte).

Das Epoophoron ist in mittlerer Ausdehnung an der normalen Stelle anzutreffen; ebenso zeigen die in mässiger Stärke vorhandenen Markstränge nichts besonderes.

Vom Paroophoron sind, durch 4 Schnitte hindurch zu verfolgen, nur zwei ziemlich engkalibrige, von dunkler gefärbten Zellen gebildete Kanälchen, fast ohne Wandbekleidung in das umgebende Bindegewebe eingelagert, tief im Wurzelgebiete des Lig. latum zwischen den spermatischen Gefässen nachzuweisen, Pigment scheint zu fehlen, glomeruliartige Gebilde sind nirgends, auch nicht in den höher gelegenen Partien des Ligamentes, zu beobachten.

Nr. 15. Kind Xx (wie Nr. 14.) Rechte Adnexe, Grösse des Ovarium 4 : 14 mm. Flachschnitte durch das Lig. latum, Serienschnitte (93 Schnitte).

Das Epoophoron ist an normaler Stelle in mittlerer Ausdehnung vorhanden, die Markstränge ebenfalls in mittlerer Stärke, aus dem hilus ovarii seitwärts herausziehend; sie erreichen die Epoophoronkanälchen nicht.

Vom Paroophoron sind auch nicht die geringsten Spuren nachweisbar.

Nr. 16. Kind L. (1904. J. Nr. 229.) Spontan eingetretene Frühgeburt, von auswärts mit Blutung und Fieber eingeliefert, forcierte Extraktion des in Steisslage befindlichen Kindes, stirbt während der Geburt ab. Mädchen der 25.—26. Woche; 34 cm, 700 gr.

Linke Adnexe, makroskopisch ohne Besonderheiten, Konservierung in Müller-Formol, Horizontalflachschnitte durch das Lig. latum, Serienschnitte (124 Schnitte).

Epoophoron und Markstränge umfangreich ausgebildet, treten in engste Beziehung miteinander, an vielen Stellen sind die Epoophoronkanälchen von den aus dem hilus ovarii seitlich austretenden Marksträngen förmlich umgeben.

Das Paroophoron liegt zwischen, aber nahe dem medialen Rande des spermatischen Gefässgebietes, nicht sehr weit unterhalb des Ovarium, es besteht aus einer Anzahl typischer Kanälchen mit ganz spärlichem krümeligen Pigment im Inneren, zwischen den Kanälchen liegen drei ziemlich wohlerhaltene Glomeruli.

Zu erwähnen ist noch ein an der unteren Begrenzung des Paroophoron liegender, 0.148 : 0.189 mm messender chromaffiner Körper mit deutlicher Chromfärbung der grossen in seinem Inneren liegenden Zellen.

Werfen wir nun einen Rückblick auf die Ergebnisse der untersuchten Präparate von älteren Föten und neugeborenen Kindern,

so lässt sich zunächst für das Paroophoron feststellen, dass es in der grössten Mehrzahl der Fälle, wenn auch unter Umständen nur aus wenigen Kanälchen bestehend, so doch in typischer Gestaltung seiner Elemente vorhanden war. Unter 16 untersuchten Adnexen war es dreizehnmal anzutreffen, neunmal mit deutlichen Glomerulis, sechsmal mit Pigmenteinlagerungen. Bei neun Individuen fehlte das Paroophoron zweimal vollständig, in den übrigen Fällen war es teils doppelseitig, teils einseitig vorhanden. Was die Lokalisation betrifft, so war dieselbe zwischen oder auch manchmal etwas medianwärts oder lateralwärts von den spermatischen Gefässverzweigungen (aber immer noch zum grössten Teil zwischen diesen liegend) zu beobachten; ausserdem war es auch beim Menschen mehr dem vorderen als dem hinteren Peritonealblatte genähert, so dass die Schnitte, in denen es nachzuweisen war, (die Serie von dem vorderen nach dem hinteren Blatte zu aufgelegt) stets der ersten Hälfte angehörten. Gebildet waren die Kanälchen meist von einem kubischen bis niedrig zylindrischen, bis 13.5 μ hohen nicht flimmernden Epithel mit meist chromatinarmen, 9 μ im Durchmesser messenden Kernen. Der Gesamtdurchmesser der Kanälchen, welche meistens frei in das umgebende Bindegewebe des Lig. latum eingebettet und nur selten von wenigen Lagen spindeliger Zellen umgeben waren, beträgt durchschnittlich 50—140 μ.

Bei der weiteren Atrophie des Paroophoron verschwinden zunächst die Glomeruli, die Kanälchen bleiben am längsten erhalten. Merkwürdigerweise enthalten die Glomeruli in den Präparaten aus spätfötaler Zeit und vom Neugeborenen niemals Pigment, dagegen die Kanälchen relativ häufig, allerdings nur in spärlicher Menge.

Das Epoophoron lag stets an normaler Stelle zwischen abdominalem Tubenende und lateralem Ende des Ovarium, aus einem System zahlreicher korkzieherartig geschlängelter Röhren bestehend, welche nach dem Ovarium zu konvergieren und sich unter Umständen noch ein Stück in den hilus ovarii fortsetzen, um hier mit den Marksträngen zusammenzutreffen. Die Kanälchen zeichneten sich durch ihre dicke, aus spindeligen Zellen bestehende Wandung aus, in der glatte Muskelfasern nicht mit Sicherheit nachgewiesen werden konnten. Ein direktes Einmünden des einen in das andere Kanalsystem (Epoophoron- und Markstrangkanälchen) liess sich allerdings nur bei den untersuchten Föten regelmässig, bei den ausgetragenen Kindern nur gelegentlich nachweisen.

Die Markstränge bestanden meist aus unregelmässig erweiterten Spalten, die am hilus ovarii zu einem Netzwerk vereinigt

nach dem Ovarium zu sich in mehr strangartige Gebilde fortsetzten, um sich schliesslich in der Rinde zu verlieren. Der Epithelbesatz ist ein höchst unregelmässiger, die Zellen sind bald ganz flach, bald kubisch, bald zylindrisch, wenigstens in den Spalten, und nehmen erst in den Strängen eine etwas regelmässigere Gestalt an.

Flimmerhaare wurden an den Epithelzellen niemals gefunden, Glomeruli oder Pigmente, die auf eine Beziehung zum Paroophoron hindeuteten, fehlten ebenfalls, auch war in keinem der untersuchten Fälle eine Verbindung der Markstränge mit dem Paroophoron festzustellen, ebensowenig wie zwischen Paroophoron und Epoophoron.

Marchand'sche Nebennieren wurden in drei, Kohn'sche Paraganglien in einem, chromaffine Körperchen in sieben Fällen, eine aus Ectoderm bestehende Epithelkugel, die durch ihre Lage im Paroophoron bemerkenswert war, fand sich in Fall No. 2.

Kinder im Alter von vier Monaten bis zu fünf Jahren.

Es erübrigt noch, über eine Anzahl von Untersuchungen zu berichten, die an Adnexen aus dem frühesten Kindesalter angestellt wurden, um zu sehen, ob irgend welche Überreste des Paroophoron in dieser Zeit noch zu finden sind, oder ob bereits in dieser Zeit eine völlige Rückbildung dieses Organes stattfindet. (Zur Verfügung standen mir zehn Beckenorgane von Kindesleichen aus dem Pathologischen Institute der Charité; dieselben verdanke ich der Güte des Herrn Geh. Rat Orth, dem ich an dieser Stelle für die liebenswürdige Überlassung dieses Materiales meinen verbindlichsten Dank ausspreche. Das elfte Präparat erhielt ich von dem Pathologischen Institute zu Marburg). Die einzelnen Fälle folgen dem Alter nach geordnet auf einander; die Präparate gingen mir in Müller-Formol liegend zu, nach dem Empfange wurden dieselben ausgewaschen, nachdem Blase und Mastdarm abgeschnitten, auf eine Korkplatte aufgespannt, in steigendem Alkohol nachgehärtet und alsdann die Adnexe beiderseits von dem Uterus abgeschnitten, so dass jedesmal der äusserste Streifen der Uteruskante sich noch an den zu schneidenden Ligamenten befand. Sämtliche Stücke wurden in Celloidin eingebettet, in Serienschnitte (flach, horizontal zum Peritonealüberzuge, durch das ganze Ligament) zerlegt und in Hämatoxylin gefärbt.

No. 1. Margarete Za. 4 Monate 2 Tage alt.

Linke Adnexe, Grösse des Ovarium 5 : 22 mm. Horizontalflachschnitte durch die Adnexe, Serienschnitte (85 Schnitte).

Epoophoron und Markstränge in normaler Ausdehnung und Gestaltung vorhanden, beide stehen mit einander in keinerlei Beziehung.

Vom Paroophoron sind durch zehn Schnitte drei mässig weite Kanälchen von mittlerer Wandstärke unterhalb des Ovarium zwischen den spermatischen Gefässen zu beobachten. Zwischen den den Mantel der Kanälchen bildenden Zellen liegen gelbliche Pigmentkrümelchen und -tröpfchen. Glomeruli sind nicht vorhanden.

No. 2 wie No. 1. Rechte Adnexe, Grösse des Ovarium 5 : 18 mm. Serienschnitte (80 Schnitte).

Epoophoron und Markstränge wie links.

Vom Paroophoron sind, durch sechs Schnitte zu verfolgen, nur zwei mässig weite Kanälchen mit schönem regelmässigen kubischen Epithel und dünnem Bindegewebsmantel zwischen den spermatischen Gefässen in einiger Entfernung unterhalb des Ovarium zu bemerken, im Lumen der beiden liegen deutliche Pigmentkrümel.

No. 3. Liesbeth Schrö. 6 Monate alt.

Linke Adnexe, Grösse des Ovarium 5:14 mm. Serienschnitte (115 Schnitte).

Das Epoophoron ist mässig umfangreich, seine Kanälchen besitzen ein ziemlich enges Kaliber, dagegen einen ausserordentlich starken, aus vielen Zelllagen sich zusammensetzenden Bindegewebsmantel; ein Hineinziehen derselben in den hilus ovarii lässt sich nicht nachweisen.

Die Markstränge sind noch als schwer abzugrenzende dunklere Gewebszüge, besonders im lateralen Teile des hilus ovarii, aber auch noch mitten im Zentrum des Ovarium anzutreffen, mit dem Epoophoron ist kein Zusammenhang mehr vorhanden.

Das Paroophoron dieser Seite ist nicht leicht als solches festzulegen. Es finden sich einmal etwa vier Kanälchendurchschnitte (durch drei Schnitte zu verfolgen) mit einem niedrig-zylindrischen Epithel mit mässig intensiv tingierten Kernen, ohne Bindegewebsmantel und ohne Pigmentablagerung im Bereiche der Vasa spermatica in einiger Entfernung unterhalb des Ovarium, welche sicher nicht zum Epoophoron gehören können, und zweitens ein mit einem dunkler gefärbten Epithel ausgekleidetes und von reichlichem cytogenen Gewebe umgebenes, ebenfalls pigmentloses Kanälchen, in ca. 30 Schnitten später. Glomeruliartige Gebilde fehlen vollständig.

Ob nur die beiden erstgenannten Kanälchen zum Paroophoron gehören, oder ob das zweitbeschriebene tieferliegende früher ebenfalls im Bereiche desselben gelegen hat und nur durch die Entfaltung des Lig. latum im weiteren Wachstum von den erstgenannten getrennt ist, ist nicht mehr zu entscheiden.

No. 4 wie No. 3. Rechte Adnexe, Grösse des Ovarium 6 : 19 mm. Flachschnitte durch das Lig. latum, Serienschnitte (96 Schnitte).

Epoophoron und Markstränge wie links.

Das Paroophoron besteht aus vier engkalibrigen, aus dunklen Zellen bestehenden Kanälchen, die z. T. fast ohne jede Wandbekleidung, z. T. nur von wenig cytogenem Gewebe umgeben sich ziemlich weit unterhalb des Ovarium zwischen den spermatischen Gefässen befinden. Pigment ist bei der Intensität der Zellfärbung und der Enge der Kanälchen nicht nachzuweisen, Glomeruli fehlen.

Dicht unterhalb des Paroophoron ist ein ungefähr bohnenförmiges, 0.32 : 0.80 mm grosses chromaffines Körperchen zu beobachten.

No. 5. Helene Vo. 7 Monate 14 Tage alt.

Linke Adnexe, Grösse des Ovarium 5 : 14 mm. Horizontalflachschnitte durch das Lig. latum, Serienschnitte (115 Schnitte).

Das Epoophoron ist in ziemlich umfangreicher Ausdehnung vorhanden, es besteht aus zahlreichen dickwandigen, engkalibrigen Kanälchen, welche von sonst normalem Umfange in den hilus ovarii nicht weiter hineinziehen.

Die Markstränge erscheinen als unregelmässige, von dunklem Epithel bekleidete Spalten im Bereiche des hilus ovarii, mit dem Epoophoron treten sie in keinerlei Beziehungen.

Das Paroophoron war nicht aufzufinden.

No. 6 wie No. 5. Rechte Adnexe, Grösse des Ovarium 9 : 16 mm. Serienschnitte (149 Schnitte).

Epoophoron und Markstränge wie links.

Das Paroophoron bildet, zwischen den spermatischen Gefässen in ziemlicher Entfernung unterhalb des Ovarium gelegen, zwei dicht neben einander befindliche, durch eine stark gefüllte Vene getrennte Komplexe von 0.40 : 0.96 mm und 0.32 : 0.64 mm Durchmesser. Der letztere besteht nur aus mannigfaltig getroffenen, meist nur von einem niedrig-zylindrischen bis kubischen Epithel gebildeten Kanälchen ohne Umkleidung oder höchstens von einem relativ schmalen Bindegewebsmantel umgeben. Pigment wurde in diesen Kanälchen nicht beobachtet, ebensowenig Glomeruli.

In dem grösseren Komplex, der zwischen der oben erwähnten Vene und einem grossen Arterienquerschnitt mit mässiger Füllung liegt, findet man neben pigmenthaltenden, dünnwandigen (d. h. bei weitem nicht mit den dickwandigen epoophoralen zu vergleichenden) Kanälchen der verschiedensten Formation einen zweifellosen Glomerulus und ausserdem noch verschiedene Zellhaufen, die vielleicht als Reste von Glomerulis aufgefasst werden könnten, aber nicht mehr mit Sicherheit als solche zu erkennen sind. Der Pigmentgehalt ist nur ein äusserst spärlicher.

No. 7. Alwine Neu. 11 Monate 5 Tage alt.

Linke Adnexe, Grösse des Ovarium 8 : 25 mm. Horizontalflachschnitte durch das Lig. latum, Serienschnitte (169 Schnitte).

Das Epoophoron tritt mit sehr dickwandigen, mässig zahlreichen, bis an den hilus ovarii heranreichenden Kanälchen auf, ohne sich jedoch weiter in denselben hinein zu erstrecken. Im Gebiete des Epoophoron begegnet man drei Cysten von verschiedener Grösse, die grösste 0.40 : 0.80 mm, die kleinste 0.20 : 0.28 mm Durchmesser, gefüllt mit einer homogenen, mit Hämatoxylin schwach bläulich gefärbten Masse und vielen abgestossenen Zellen im Inneren.

Die Markstränge ziehen als diffuse Zellreihen nach dem hilus ovarii zu, treten jedoch mit dem Epoophoron nicht in Verbindung.

Im Gebiete des Paroophoron befindet sich nur eine aus zwei Abteilungen bestehende, in manchen Schnitten auch sanduhrenförmige Cyste (0.28 : 0.80 mm im Durchmesser) mit einem homogenen, dunkelblau gefärbten, Lücken aufweisenden Inhalt, das Epithel (Zylinder-) ist zum grössten Teil abgehoben, eine Flimmerung lässt sich nicht nachweisen, ebensowenig Pigment. Die Wandung

ist verstärkt durch wenige Lagen spindeliger Bindegewebszellen. Zum Paroophoron zu zählen ist die Cyste mit grosser Wahrscheinlichkeit, weil sie einmal im spermatischen Gefässstrang unterhalb des Ovarium liegt und zweitens wegen ihrer dem vorderen Peritonealblatte genäherten Lage (Schnitt 15—30), während die oben beschriebenen epoophoralen Cysten, an Gestalt nur wenig verschieden, erst viel später (Schnitt 90—100) und viel höher gelegen auftreten.

No. 8 wie No. 7. Rechte Adnexe, Grösse des Ovarium 8:18 mm. Serienschnitte (170 Schnitte).

Im Gebiete des Epoophoron, welches im übrigen die gleichen Verhältnisse wie das linksseitige zeigt, erscheint eine 0.32:0.72 mm grosse, mit einer homogenen, bläulich gefärbten Masse gefüllte Cyste mit Abstossung fast des gesamten Epithels der Wandung; dieselbe liegt mitten zwischen den Epoophoronkanälchen und scheint durch Abschnürung eines Kanälchenabschnittes entstanden zu sein.

Die Markstränge verhalten sich ähnlich denen der linken Seite.

Im Gebiete des Paroophoron findet sich kein einziges kanälchenartiges Gebilde, welches als demselben zugehörig bezeichnet werden könnte.

No. 9. Martha Pie. 11 Monate 17 Tage alt.

Linke Adnexe, Grösse des Ovarium 6:17 mm. Horizontalflachschnitte durch das Lig. latum, Serienschnitte (52 Schnitte).

Das Epoophoron ist von normaler Ausdehnung und an typischer Stelle gelegen.

Die Markstränge bestehen aus ziemlich reichlichen Kanälchen und epithelbekleideten Spalten, welche aus dem Ovarium in den hilus hineinziehen, ohne aber mit dem Epoophoron in Beziehungen zu treten.

Das Paroophoron besteht aus einem Komplex fünf ganz engkalibriger Kanälchen und einem etwas tiefer im Lig. latum einzeln liegenden, das von einem kubischen Epithel gebildet, ohne jede Wandbekleidung in das umliegende Gewebe eingebettet ist. Die zuerst genannten Kanälchen weisen einen dünnen Mantel spindeliger Zellen auf, Pigment fehlt in allen, ebenso Glomeruli in ihrer Nachbarschaft.

Nr. 10 wie No. 9. Rechte Adnexe, Grösse des Ovarium 7:16 mm. Serienschnitte (63 Schnitte).

Epoophoron und Markstränge wie links.

Das Paroophoron besteht aus einem Komplex sechs mässig dicht neben einander liegender, teils mit einem dünnen, aus spindeligen Zellen bestehenden Mantel, teils frei in das Gewebe eingebetteter pigmentfreier Kanälchen, Glomeruli sind nicht in ihnen vorhanden.

Bemerkenswert ist noch eine 0.60:0.96 mm im Durchmesser messende, im Gebiete des Paroophoron liegende Marchand'sche Nebenniere von birnenförmiger Gestalt, das spitze Ende sieht nach unten zu. Mit den Paroophoronkanälchen, wie Aichel (2) es sah, steht es in keiner Beziehung.

No. 11. Elisabeth Niem. 11 Monate 19 Tage alt.

Linke Adnexe, Grösse des Ovarium 7:13 mm. Horizontalflachschnitte durch das Lig. latum, Serienschnitte (60 Schnitte).

Das Epoophoron ist mässig umfangreich entwickelt und reicht bis an den hilus ovarii heran.

Die Markstränge bilden dicke aus kubischen Zellen bestehende Streifen, welche aus dem Inneren des Ovarium nach dem hilus, ohne aber mit dem Epoophoron zusammenzutreffen, sich erstrecken.

Das Paroophoron besteht nur aus drei an typischer Stelle gelegenen, mässig dickwandigen, aber weitkalibrigen Kanälchen ohne Pigment und Glomeruli. Im Gebiete des Paroophoron befindet sich ein 0.20 : 0.40 mm grosses chromaffines Körperchen.

In dem Lig. latum dicht unterhalb der Einmündung der Tube in den Uterus und ungefähr 1 mm neben der Uteruskante befindet sich ein durch elf Schnitte hindurchgehender quergetroffener Durchschnitt eines nach beiden Seiten blind endigenden Kanals, dessen dicke Wandung (240 μ) aus zahlreichen Lagen spindeliger Zellen gebildet ist, ausgekleidet ist derselbe von einem bis 14 μ hohen Zylinderepithel mit 5.4 : 10.4 μ messenden, dunklen, länglichen Kernen, Flimmerung ist nicht nachweisbar, dagegen finden sich mehr oder minder stark hervortretende Falten in der Wand desselben; zweifellos liegt hier ein abgeschnittenes Stück des Gartner'schen Ganges vor.

No. 12 wie No. 11. Rechte Adnexe, Grösse des Ovarium 6 : 17 mm. Serienschnitte (60 Schnitte).

Epoophoron und Markstränge wie links.

Das Paroophoron, durch acht Schnitte zu verfolgen, besteht aus mehreren (6) Kanälchendurchschnitten mit mässig dicker Wandbekleidung, dieselben liegen zwischen den vasa spermatica, ein Stück unterhalb des Ovarium, ausserdem aber auch von der unteren Begrenzung des Epoophoron durch eine erhebliche Strecke freien Gewebes getrennt. Besonders reichlich ist der Pigmentgehalt einzelner dieser Kanälchen, doch liegt dasselbe unregelmässig zwischen den Zellen des Epithels und dem umkleidenden Bindegewebsmantel. Glomeruli fehlen.

No. 13. Charlotte Gro. 1 Jahr 9 Monate 17 Tage alt.

Linke Adnexe, Grösse des Ovarium 8 : 25 mm. Horizontalflachschnitte durch das Lig. latum, Serienschnitte (85 Schnitte).

Das Epoophoron ist von mittlerer Ausdehnung, es befindet sich an typischer Stelle, in seinem Bereiche finden sich drei cystisch erweiterte, mit Sekret und abgestossenen Zellen angefüllte Kanälchen von 0.40, 0.56 und 0.80 mm Durchmesser.

Die Markstränge bestehen aus wenigen epithelbekleideten Spalten, die z. T. im Inneren des Ovarium, z. T. bis in den Hilus ovarii ziehend nachzuweisen sind; mit dem Epoophoron treten sie in keinerlei Beziehung.

Das Paroophoron ist nicht zu finden.

No. 14 wie No. 13. Rechte Adnexe, Grösse des Ovarium 10 : 22 mm, Serienschnitte (107 Schnitte).

Epoophoron und Markstränge wie links.

Im Gebiete des Paroophoron bemerkt man sieben dünnwandige pigmentlose Kanälchen, ein wenig unterhalb dieser, in der Höhe des mehrfach getroffenen Ureters und lateral von demselben liegt eine grosse, 2.4 : 3.64 mm messende Marchand'sche Nebenniere mit deutlicher Zona fasciculata und reticularis.

Auch hier war keine Verbindung der paroophoralen Kanälchen mit dem letztbeschriebenen Gebilde zu bemerken; Glomeruli fehlten.

Nr. 15. Gertrud Wer. 1 Jahr 10 Monate 14 Tage alt.

Linke Adnexe, Grösse des Ovarium 10 : 15 mm. Horizontalflachschnitte durch das Lig. latum, Serienschnitte (146 Schnitte).

Das Epoophoron, welches im übrigen eine normale Ausdehnung besitzt, lässt an einer Stelle cystische Dilatation seiner Kanälchen in Erscheinung treten. Es finden sich besonders in der oberen Hälfte desselben, also näher der Tube als dem Ovarium, eine Anzahl teils rundlicher, teils auch mehr unregelmässig gestalteter, von einem schönen regelmässigen niedrig zylindrischen bis kubischen Epithel ausgekleidete Hohlräume, der grösste von ihnen misst 0.28 : 0.44 mm, welche in ihrem Inneren eine homogene sich mit Hämatoxylin schwach bläulich färbende Masse mit eingelagerten, gequollenen und in Zerfall begriffenen, abgestossenen Zellen enthalten und ausserdem in ihren Wandungen Faltungen der Wandung erkennen lassen; es handelt sich um abgeschnürte Abschnitte epoophoraler Kanälchen.

Die Markstränge sind als langgestreckte, schwer begrenzbare Zellreihen von dunkler Färbung zu bemerken, mit dem Epoophoron berühren sie sich nicht.

Das Paroophoron (durch elf Schnitte hindurch sichtbar) besteht aus fünf hintereinander liegenden, zwischen die spermatischen Gefässdurchschnitte in das Wurzelgebiet des Lig. latum eingelagerten Kanälchenquerschnitten mit relativ weitem Lumen; dieselben sind ohne einen Zellmantel zu besitzen in das umliegende Bindegewebe eingebettet. In ihrem Inneren befindet sich zwar kein Pigment, aber in ziemlicher Menge hyaline, mit Hämatoxylin schwach bläulich gefärbte Tropfen, wie sie in grosser Menge bei den Kalbsföten angetroffen wurden. Glomeruli fehlen vollständig.

Abb. 11. **Plattenepithelkugel,** in Resorption begriffen; zwischen den Lamellen vereinzelte Fremdkörperriesenzellen $\frac{60}{1}$.

Ausserdem findet sich medial von den Paroophoronkanälchen gelegen eine rundliche, 1.6 mm im Durchmesser grosse, in Zerfall begriffene Ectoderm-perle, ihre Struktur ist fast völlig verloren gegangen, die streifigen Schollen

des Keratohyalin liegen in Trümmern neben einander, überall sind zwischen den Lamellen Fremdkörperriesenzellen bemerkbar, an der lateralen Seite befindet sich eine Lücke, durch welche bereits Bindegewebe in das Innere der aufgesprengten Perle hineinwächst. (cf. Abb. 11.)

No. 16 wie No. 15. Rechte Adnexe, Grösse des Ovarium 8 : 14 mm. Serienschnitte (146 Schnitte).

Das Epoophoron ist in normaler Gestaltung und Ausdehnung vorhanden, dicht unterhalb des Fimbrienendes der Tube liegt in einer länglichen, rings freiliegenden, aber an der Basis mit dem übrigen Gewebe des Lig. latum in Verbindung stehenden Gewebsinsel eine langgestreckte (2 mm langes), an der breitesten Stelle 0.4 mm breite, von einem niedrig zylindrischen (Flimmerhaare nicht nachzuweisen) ausgekleidete und einer homogenen, schwach bläulich tingierten Masse und abgestossenen Zellen ausgefüllte Cyste, deren Epithel von mehreren Lagen spindeliger Zellen umgeben ist. In den Stiel derselben ziehen noch deutliche Epoophoronkanälchen hinein, ebenso wie bis in den hilus ovarii, ohne jedoch mit den nicht mehr weit von ihnen entfernten Marksträngen in Zusammenhang zu treten.

Die Markstränge zeigen dasselbe Verhalten wie links.

Das Paroophoron besteht aus einer grossen Anzahl (bis 18) meist längsgetroffener, teils dick-, teils dünnwandiger Kanälchen, die in einiger Entfernung unterhalb des Ovarium beginnend bis tief in die Wurzel des Lig. latum hinein sich erstrecken; Pigment ist nur in ganz spärlichen Mengen in den Kanälchen nachzuweisen, Glomeruli sind nicht sicher anzutreffen, dagegen mündeten die Kanälchen bisweilen in ampullenförmige Auftreibungen, vielleicht die Reste der früheren Glomeruli. In einer derartigen Ampulle, welche sich an ein dilatiertes Kanälchen anschliesst, liegt noch ein Haufen zu Grunde gegangener, nur noch schwach gefärbter, kernloser Zellen, der mit einem Glomerulus grosse Ähnlichkeit besitzt, und den man zweifellos wohl als einen allerdings wenig gut erhaltenen Glomerulus bezeichnen darf.

No. 17. Unbenannt. Ca. 2 Jahre alt. Dem pathologischen Institut von auswärts zugesandt und daselbst seziert. Konservierung der Genitalorgane in Kaiserling'scher Flüssigkeit. Horizontalflachschnitte durch das Lig. latum. Serienschnitte (65 Schnitte).

Rechte Adnexe, Grösse des Ovarium 6 : 15 mm.

Im Gebiete des Paroophoron ist auch nicht ein einziges Kanälchen, oder kanälchenartiges Gebilde anzutreffen, die spermatischen Arteriendurchschnitte sind auffallend reichlich mit Blut gefüllt.

Das Epoophoron zeichnet sich durch sehr enge Lumina (3—5 μ und darunter) seiner Kanälchen und einen verhältnismässig sehr dicken Zellmantel (5.4 μ und darüber) aus, es ist kräftig entwickelt und reicht bis an den lateralen Teil des hilus ovarii heran.

Die Markstränge bestehen aus spärlichen Kanälchen und epithelbekleideten Spalten, welche aus dem Inneren des Ovariums in den Hilus hineinziehen, ohne aber mit dem Epoophoron zusammenzutreffen.

Im Ovarium finden sich zwei ziemlich grosse Follikel, der eine von 2 mm, der andere von 2.4 mm Durchmesser, in der oberen Peripherie des Ovarium, dem uterinen Ende desselben genähert.

Nr. 18. Erna Schu. 3 Jahre 4 Monate 1 Tag alt.

Linke Adnexe, Grösse des Ovarium 9 : 28 mm. Horizontalflachschnitte durch das Lig. latum, Serienschnitte (97 Schnitte).

Das Epoophoron besteht aus einer relativ grossen Anzahl stark geschlängelter, teils längs-, teils quergetroffener, nach unten zu convergierender Kanälchen mit dicker Wandung und engem Kaliber, dieselben erstrecken sich bis dicht an den hilus ovarii heran.

Die Markstränge ziehen als streifige dunkle Zellreihen und epithelbekleidete Spalten vom Zentrum des Ovarium nach lateralwärts bis nahe an die Epoophoronkanälchen, ohne aber mit denselben in Communication zu treten.

Das Paroophoron besteht aus einer Anzahl (4) teils dick-, teils dünnwandiger, Pigment in Tröpfchen und Körnchenform enthaltender Kanälchen, die tief unten im Wurzelgebiete des Lig. latum, nur wenig oberhalb der noch mitgeschnittenen, quer durch das Lig. latum ziehenden Art. uterin. gelegen sind. Glomeruli fehlen.

Mitten in dem Ovarialgewebe finden sich zwei grosse, 1.5 und 1.7 mm im Durchmesser messende Follikel.

Nr. 19 wie Nr. 18. Rechte Adnexe, Grösse des Ovarium 9 : 15 mm, Serienschnitte (88 Schnitte).

Epoophoron und Markstränge wie links.

Dicht unterhalb des Ovarium zwischen den spermatischen Gefässen in einiger Entfernung von dem Epoophoron sind zwei weite, aber dickwandige Kanälchen nachzuweisen, Pigment ist in ihnen nicht zu finden. Ihre Zugehörigkeit zum Paroophoron kann deshalb nicht mit Sicherheit festgestellt werden, doch lässt ihre Lagerung diese Annahme als höchst wahrscheinlich erscheinen. Glomeruli fehlen.

Nr. 20. Emma Ree. 4 Jahre 11 Monate 12 Tage alt.

Linke Adnexe, Grösse des Ovarium 9 : 17 mm. Horizontalflachschnitte durch das Lig. latum, Serienschnitte (115 Schnitte).

Das Epoophoron liegt an normaler Stelle und besitzt einen mittleren Umfang.

Die Markstränge gehen als nicht leicht abgrenzbare Zellreihen in Streifenform aus dem Ovarium in den hilus hinein, ohne die Epoophoronkanälchen zu erreichen.

Im Gebiete des Paroophoron finden sich vier Kanälchenquerschnitte, deren eines mit kubischen fast platten Epithel ein sehr weites Lumen 0.27 : 0.32 mm) und einem dünnen Bindegewebsmantel versehen ist, die übrigen haben nur ein ganz enges Lumen und liegen ohne weitere Wandbekleidung des (kubischen bis niedrig zylindrischen) Epithels frei in dem umliegenden Gewebe. Pigment und Glomeruli fehlen.

Nr. 21 wie Nr. 20. Rechte Adnexe, Grösse des Ovarium 9 : 21 mm. Serienschnitte (82 Schnitte).

Epoophoron und Markstränge wie auf der linken Seite.

Vom Paroophoron ist nichts zu finden.

Tief unten im Lig. latum liegt der Durchschnitt eines etwas dilatierten Ureters mit starker Faltung seiner Wandung.

Fassen wir nun die an den untersuchten Kindern (von vier Monaten bis zu fünf Jahren) gewonnenen Resultate kurz zusammen, so lässt sich zunächst wiederum für das Paroophoron feststellen, dass es in der Mehrzahl der Fälle an der typischen Stelle zwischen den Verzweigungen der Art. spermatica unterhalb des Lig. latum nachzuweisen war. Von 21 untersuchten Adnexen war es 16 mal vorhanden, meist bestand es nur aus Kanälchen; Glomerulusreste bestanden einmal sicher und einmal zweifelhaft; Pigment fand sich nur in sechs Fällen. Auch hier lag es stets näher dem vorderen als dem hinteren Peritonealblatte. Das Paroophoron bestand teils aus engkalibrigen, aus dunklen Zellen ohne Umkleidung gebildeten Kanälchen, teils aus weiteren, von hellerem Epithel gebildeten und einem dünnen Bindegewebsmantel umkleideten Kanälchen, in denen sich Pigment in spärlicher, welchselnder Menge vorfand; ob diese beiden Kanälchenarten Reste verschiedener Abschnitte der Urnierenkanälchen sind, musste unentschieden bleiben. Diese Kanälchen treten nun weder mit dem Epoophoron noch mit den Marksträngen in irgendwelche Beziehung. Von pathologischen Gewebsarten im Gebiete des Paroophoron sind zu nennen: Marchand'sche Nebennieren (No. 11 und No. 14), Chromaffine Körperchen (No. 4 und 11) und endlich eine in Resorption begriffene Ectodermkugel (No. 15) mit Bildung von Fremdkörperriesenzellen.

Das Epoophoron war stets an der typischen Stelle in der Mesosalpinx zwischen Fimbrienende der Tube und lateralem Ende des Ovarium gelegen, es bestand meist aus einem System nach unten zu konvergierend-verlaufender sehr dickwandiger, geschlängelter Kanälchen, an denen des öfteren cystische Veränderungen nachzuweisen waren; ein weiteres Eindringen der Kanälchen in den Hilus des Ovarium war nicht zu verzeichnen, ebensowenig ein Zusammentreffen derselben mit den Marksträngen. In einem Falle (Nr. 11) war im Lig. latum dicht unterhalb der Tube und neben der seitlichen Uteruskante ein noch erhaltenes Stück des Wolff'schen Ganges zu finden.

Die Markstränge waren im Ovarialgewebe selbst meist als mehr streifenförmige, langgestreckte, schwer begrenzbare Zellreihen von dunkler Färbung, in der Hilusgegend auch als netzförmig verbundene epithelbekleidete Spalten und spärliche Kanälchen zu beobachten, mit dem Epoophoron gingen sie keinerlei Verbinduug ein.

Erwachsene.

Zum Schlusse sollen noch einige Untersuchungen, die jedoch der Vervollständigung noch bedürfen und deren Fortführung ich beabsichtige, angeführt

werden; dieselben betrafen vier Adnexe erwachsener Frauen, bei denen der Uterus wegen Myoma uteri mitsamt der Adnexe exstirpiert worden war:

1. L. Julie. 48 Jahr alt. 1902 J. No. 124.

Vpara, letzte Geburt vor acht Jahren; wegen profuser Blutungen bereits seit $1^1/_4$ Jahr in ärztlicher Behandlung.

26. III. 02. Amputatio supravaginal. uteri myomatosi mit retroperitonealer Stielversorgung.

Präparat: Uterus zu Mannesfaustgrösse verdickt, nach dem Aufschneiden der vorderen Wand wird ein gut hühnereigrosses submuköses Myom sichtbar, welches der Seiten- und Vorderwand aufsitzt, ihm gerade gegenüber befindet sich unterhalb der linken Tubenmündung ein etwa haselnussgrosses Myom. Die Wand des Uterus ist ebenfalls verdickt.

Untersucht wurden die Adnexe der linken Seite.

2. R. Katharina. 39 Jahr alt. 1902 J. No. 185.

VIIpara, letzte Geburt vor zwei Jahren; leidet schon seit einem Jahre an starken Blutungen, die zeitweise stärker werden, dann aber wieder einmal sechs Wochen ausgesetzt haben. Seit ca. $^1/_2$ Jahr hat Patientin zum ersten Male eine Geschwulst im Leibe bemerkt, gleichzeitig trat ein stinkender Ausfluss ein.

25. III. 02. Amputatio supravaginal. uteri myomatosi mit retroperitonealer Stielversorgung.

Präparat: Ungefähr kindskopfgrosser Uterus von weicher Konsistenz und glatter Oberfläche, ein in den Fundus gelegter Einschnitt klafft weit, darin wird ein interstitielles Myom der Hinterwand sichtbar.

Untersucht wurden die Adnexe der linken Seite.

3. K. Pauline. 48 Jahr. 1903 J. No. 31.

III para, letzte Geburt vor 18 Jahren; seit einem Jahr unregelmässige Blutung, seit fünf Wochen wiederum dauernd starke Blutung, das Blut soll hell aussehen und mit Klumpen untermischt sein. Rückenschmerzen und Schwächegefühl.

11. I. 03. Amputatio supravaginal. uteri myomatosi und wegen Verdachts der Malignität nachfolgende Exstirpation des Cervikalstumpfes.

Präparat: Ungefähr mannesfaustgrosser Uterus, die ganze Oberfläche des corpus ist mit wallnuss- bis erbsengrossen Myomknollen besetzt.

Untersucht wurden die Adnexe der linken Seite.

4. P. Theresia. 47 Jahr. 1904 J. No. 276.

Opara; seit ca. einem Jahr Schmerzen im Leibe, Erbrechen, Stuhlverhaltung und Urindrang. Menstr. alle 3—4 Wochen, in letzter Zeit alle zwei Wochen.

11. IV. 04. Amputatio supravaginalis uteri myomatosi.

Präparat: Ungefähr doppelfaustgrosser Uterus, vergrössert durch multiple interstitielle haselnuss- bis kleine apfelgrosse Myome.

Untersucht wurden die Adnexe der linken Seite.

Aus den Adnexen wurden von oben nach unten Streifen herausgeschnitten, welche die Gegend unterhalb des Ovarium in sich schlossen, dieselben wurden in Celloidin eingebettet, und von jedem Blocke wurden einige Schnitte angefertigt, teils mit Hämatoxylin, teils mit van Gieson gefärbt und durchgesehen, in keinem der Schnitte fanden sich unterhalb des Ovarium zwischen den sperma-

tischen Gefässdurchschnitten irgend welche epitheliale Gebilde, welche als Reste des Paroophoron hätten betrachtet werden können.

Es können natürlich aus diesen vereinzelten Untersuchungen keine Schlüsse auf das Vorkommen paroophoraler Reste beim Erwachsenen gezogen werden, vielmehr bedürfen dieselben noch der weiteren Fortsetzung, da es nach dem Befunden an Kindern aus den ersten Lebensjahren nicht ausgeschlossen erscheint, dass sich auch im höheren Alter, wenn auch keine Glomeruli, so doch einzelne Kanälchen als Überreste des Paroophoron finden lassen werden.

Wenn wir nun einen vergleichenden Rückblick auf die bei menschlichen Föten, Neugeborenen und Kindern, sowie bei den verschiedenen Tierarten (Schwein, Kalb, Schaf, Ziege und Meerschweinchen) gewonnenen Resultate werfen, so lässt sich zunächst das eine hervorheben, dass sowohl beim Menschen, wie auch bei den Tieren neben den spezifischen Elementen der Keimdrüse noch drei scharf von einander zu trennende, in Rückbildung begriffene oder doch funktionslose Gebilde existieren, das **Epoophoron,** das **Paroophoron** und die **Markstränge.** Die vergleichenden histologischen Untersuchungen zeigen aber andererseits, dass jedes dieser Gebilde bei den verschiedenen Tierarten eine so verschiedene Ausbildung, bezw. Rückbildung erfährt, dass ein Rückschluss von den Befunden bei einer Tierart auf die Verhältnisse bei einer anderen, selbst einer nahestehenden, ausgeschlossen ist. Ja selbst die individuellen Schwankungen innerhalb ein und derselben Tierart können ziemlich umfangreich sein; vor allem ist auch das Alter der Tiere zu berücksichtigen, denn wie beim Menschen scheinen Bestandteile dieser Gebilde, bezw. ganze Gebilde selbst, z. B. das Paroophoron, nach der Geburt einer schnellen Resorption zu unterliegen.

Ehe ich auf diese und andere Fragen der Herkunft und Beziehungen der einzelnen Gebilde zu einander eingehe, seien kurz die wichtigsten bei den einzelnen Tierarten und dem Menschen erhobenen Befunde für jedes dieser Gebilde besonders besprochen.

Ich beginne mit dem bekanntesten und am häufigsten beschriebenen, dem **Epoophoron.**

Beim **Schwein** konnte es ungefähr in der Hälfte aller Fälle nachgewiesen werden, es bestand aus einer Anzahl in der Gegend zwischen Fimbrienende der Tube und dem lateralen Pole des Ovarium gelegener, kurzer, blind in dem Gewebe entspringender, 0.039—0.052 mm im Durchmesser messender, spitzwinklig zusammenfliessender Kanälchen, die in ihrem Inneren einen von 13—17 μ hohen, flimmernden Zylinderzellen mit chromatin-

reichen, ovalen basalwärts gestellten 4.5—6.8 : 10.8—13.5 μ grossen Kernen gebildeten Epithelbesatz tragen. Umgeben sind die Kanälchen von einem dünnen, aus spindeligen Zellen gebildeten Bindegewebsmantel; Pigmentablagerungen finden sich niemals im Bereiche dieser Kanälchen. Bisweilen lässt sich ein Einmünden der Markstrangkanälchen in die soeben beschriebenen erkennen.

Von dem Gartner'schen Gange waren in drei Fällen spärliche aber unzweifelhafte Reste zu erkennen; das Epithel desselben war in einem Falle ein sehr wechselndes, in den übrigen Fällen bestand dasselbe aus kubischen bis zylindrischen Zellen, an denen Flimmerhaare nicht zu erkennen waren.

Beim **Kalbe** zeigten sich, abgesehen von einer geringeren Ausdehnung des Organs, im grossen und ganzen ähnliche Vernältnisse. Die Kanälchen liegen hier ungefähr an derselben Stelle, sie charakterisieren sich vor allem ebenso wie die des Menschen durch ihre ziemlich dicke bindegewebige Wandung und durch die Form ihres Epithels. Dasselbe besteht aus kräftigen, hohen, zylindrischen, 9 : 16 μ messenden, nicht flimmernden Zellen mit ovalem bis rundem, wenig chromatinreichen, 5 : 10 μ messenden Kernen mit feinem Chromatinnetz und zahlreichen intensiv gefärbten Knotenpunkten; der Bindegewebsmantel hat eine Dicke von 50—60 μ und besteht aus langen spindeligen Zellen. Mit den Markströngen treten sie insofern in Verbindung, als ihr Wurzelgebiet des öfteren noch im Bereiche des „Markstrangkörperchen" gelegen und gelegentlich ein Einmünden der Markstränge in die Epoophoronkanälchen zu sehen ist. Schliesslich ist noch zu erwähnen, dass die epoophoralen Kanälchen beim Kalbe bisweilen Degenerationserscheinungen, wie Epithelabstossung und in einzelnen Fällen auch cystische Erweiterungen zeigten. Ihr Einmünden in den Gartner'schen Gang konnte öfters beobachtet werden. Erinnert sei nur an die Bilder, in denen sich der Gartnersche Gang mit den in kammartiger Anordnung beiderseits neben ihm befindlichen einmündenden epoophoralen Kanälchen (Kalb No. 15 und 16) zeigte. Auch in der Mesosalpinx liess sich der letztbenannte Kanal mit meist hohem flimmernden Zylinderepithel in mehreren Fällen, allerdings nur in begrenzten Abschnitten feststellen.

Beim **Schafe** waren nur in einem Falle einzelne wenige epoophorale Kanälchen mit dickem bindegewebigen Mantel und ausserdem eine aus Resten des Gartner'schen Ganges hervorgegangene Cyste nachzuweisen.

Bei der **Ziege** (Zwitterfall) war das Epoophoron in der Gestalt eines etwa grosserbsen- bis kirschgrossen Organes erhaltenen, als gestielter Anhang der Keimdrüse bestehenden Gebildes nachweisbar. Es setzte sich aus Kanälchen zusammen, deren Epithel aus dichtgedrängten flimmernden Zylinderzellen von 10.8 μ Höhe mit länglichen, chromatinreichen, 4.5 : 9.0 μ messenden Kernen bestand. Die Kanälchen zeigten eine starke Schlängelung in ihrem Verlaufe und waren von einem mässig zellreichen, aus mehreren Lagen spindeliger Zellen gebildeten Gewebe mantelartig umgeben. Nach der einen Seite entstand aus denselben der Samenleiter, nach der anderen Seite gingen dieselben in den Markstrangkörper der Keimdrüse über. Der Samenleiter (Wolff'sche Gang), welcher aus einem doppelschichtigen flimmernden Zylinderepithel und einem aus mehreren Lagen spindeliger Zellen gebildeten Mantel sich zusammensetzt, lässt sich in seinem ganzen Verlaufe durch das Lig. latum, Uterus und vagina verfolgen, in der Höhe der Cervix zeigt er die den Samenbläschen des Mannes entsprechenden Ausstülpungen.

Bei dem jugendlichen (3 Wochen alten) Tiere treten lateral von dem Ovarium 27—300 μ weite, von einem zylindrischen bis kubischen, etwa 12 μ hohen Flimmerepithel mit intensiv gefärbten, ovalen 5.4 : 8.1 μ messenden Kernen gebildete Kanälchen, welche von mehreren Schichten spindeliger Bindegewebszellen mit schmalen, langen, 3 : 9.4 μ messenden Kernen umgeben sind, auf; in diese dem Epoophoron zugehörigen Kanälchen münden die netzförmig verbundenen Markstrangkanälchen des öfteren ein. Vom Gartnerschen Gange ist in diesem Falle nichts mehr zu finden.

Bei dem neugeborenen **Meerschweinchen** besteht das Epoophoron aus Kanälchen, welche in ihrem Inneren ein bis 15 μ hohes, flimmerndes Zylinderepithel mit grossen, chromatinärmeren Kernen und in ihrer Circumferenz mehrere Lagen spindeliger Bindegewebszellen mit langen, schmalen, stäbchenförmigen, 1.8 : 12.6 μ grossen Kernen aufweisen; in dieselben hinein münden sehr oft die Kanälchen des benachbarten Markstrangkörpers. Auch hier waren Reste des Gartner'schen Ganges nicht mehr auffindbar.

Bei den **Kalbs-** und **Schafföten** liessen sich in dem noch kurzen Lig. latum die beiden Abschnitte der Urniere, der epoophorale und paroophorale Teil nebeneinander deutlich unterscheiden, wenn auch noch häufige Übergänge zwischen beiden bestanden; in dem epoophoralen Teile waren die Glomeruli fast vollständig verschwunden, an ihre Stelle waren zahlreiche rundliche Gewebslücken getreten, wenigstens konnte man hier und da noch ein aus-

führendes Kanälchen austreten sehen, in diese kolbigen Lücken mündeten in grosser Menge die Ausläufer der Markstränge hinein. Die epoophoralen Kanälchen ergossen sich an ihrem Ende in den parallel der Tube verlaufenden, noch in seiner ganzen Länge erhaltenen Gartner'schen Gang, den man weiterhin bis zur Seite der sich in ihrem untersten Abschnitte vereinigenden Uterushörner verfolgen konnte und an dessen Epithel sich eine deutliche Flimmerung erkennen liess.

Bei den menschlichen **älteren Föten** und **Neugeborenen** war das Epoophoron stets sehr kräftig entwickelt. Es bestand aus einer grossen Zahl sehr dickwandiger, in dem lateralen Abschnitt der Mesosalpinx gelegener, häufig annähernd parallel gestellter, von oben nach unten konvergierender (je älter das Individuum, um so engkalibriger) Kanälchen. Das Epithel derselben bestand aus meist flimmerlosen, kubischen bis zylindrischen, 10.8 μ hohen Zellen mit chromatinreichen, 8.1 μ im Durchmesser messenden Kernen; um die Kanälchen herum lag ein dicker Mantel spindeliger Zellen mit nicht sehr chromatinreichen, 2.7 : 13.5—18.0 μ messenden Kernen. Hier traten die Epoophoronkanälchen in enge Beziehung zu den häufig recht kräftigen Markströngen, indem das Gewebe der letzteren stellenweise epoophorale Kanälchen völlig in sich einschloss. Allerdings konnte ein unmittelbares ineinander Übergehen der beiden Elemente nur in Fall No. 2 festgestellt werden.

Bei den **Kindern von wenigen Monaten und Jahren** war ebenfalls das Epoophoron noch recht kräftig ausgebildet, bisweilen zog es sich auch weit nach unten unterhalb des hilus ovarii hinab, so dass unter Umständen dasselbe bis dicht an das Gebiet des Paroophoron, an die laterale Begrenzung der spermatischen Gefässe reichen konnte. Der Bau der Kanälchen war im Allgemeinen derselbe wie der des Epoophoron von Föten und Neugeborenen, ein Flimmerhaarbesatz des Epithels konnte ebenfalls nur selten beobachtet werden.

Den Gartner'schen Gang in seinem weiteren Verlauf in der Mesosalpinx aufzufinden, gelang nur in einem Falle (Kind Niem. No. 11.) und zwar neben der seitlichen Uteruskante. (Allerdings muss hier bemerkt werden, dass bei den menschlichen Adnexen nur der äusserste Streifen der Uteruskante mit in den Bereich der geschnittenen Stücke gezogen war und das derselbe meist nur in der Dicke des Ligamentansatzes berücksichtigt wurde.) In seinem Anfangsteile, da wo er sich aus den epoophoralen Kanälchen herausbildet, ist er schwer von diesen selbst zu unterscheiden, doch

schien es einmal (Menschliche Neugeborene und Föten Fall No. 7) dem Aussehen nach möglich, die beiden Kanälchenarten differenzieren zu können.

Als wichtigstes Resultat aus diesen vergleichenden Untersuchungen über das Epoophoron möchte ich hervorheben, dass die in der Literatur vorhandenen sehr schwankenden Angaben über den Aufbau der Epoophoronkanälchen bezüglich der Dicke und Zusammensetzung ihrer Wandung und bezüglich des Charakters ihres Epithels ihre volle Erklärung finden, da auch in meinen Fällen zwischen den verschiedenen Tierarten die weitgehendsten Unterschiede existierten, die Kanälchen bald meist nur ganz spärlich entwickelt waren (Kalb, Schaf), bald sehr reichlich (Schwein, Ziege, Meerschweinchen, Mensch), der Bindegewebsmantel oft nur aus einigen Lagen spindeliger Zellen (Ziegenzwitter), bald aus einem dicken bindegewebigen Ring bestand (Schwein, Kalb, Ziege, Meerschweinchen, Mensch), das Epithel bei einzelnen nur aus einfachen Zylinderzellen (Kalb, Schaf), bei anderen so gut wie regelmässig aus flimmernden Elementen (Schwein, Meerschweinchen Ziege) zusammengesetzt war. Auch die lichte Weite der Kanälchen zeigt erhebliche Schwankungen. Auch für das menschliche Epoophoron lösen sich die Widersprüche dadurch auf, dass in den Kanälchen bald flimmerndes, bald flimmerloses Epithel gefunden wurde. Im Vergleich zu den Tieren war beim Menschen der bindegewebige Mantel am kräftigsten entwickelt, das Epoophoron überhaupt sehr stattlich ausgebildet. Bei allen Tierarten kehrte, wie beim Menschen, die Neigung der Kanälchen zur spitzwinkligen Vereinigung wieder. Die Reste des Gartner'schen Ganges sind im Allgemeinen bei allen Tierarten sehr spärlich, Versprengung von Epoophoronkanälchen nach dem Uterus zu sind äusserst selten. dieselben zeigen Neigung zur cystischen Erweiterung, beim Schwein war der vorhandene Teil des Gartner'schen Ganges mit dem verschiedenartigsten Epithel (Zylinderepithel, Flimmerepithel, Schleimzellen und Stachelzellen bildendes Plattenepithel) ausgekleidet. Die Beziehungen des Epoophoron zu den Markströngen traten bei allen Tieren (mit Ausnahme vom Schaf) deutlich hervor, indem fast regelmässig Fälle gefunden wurden, in denen eine direkte Verbindung der Epoophoronkanälchen mit den Markströngen bestand. Bemerkenswert war, dass bei den ausgetragenen menschlichen Kindern diese Verbindung weniger deutlich waren als bei älteren Föten. Daraus erklärt sich wohl auch, warum bei einzelnen Tierarten, wo nur ältere Individuen (Schaf) zur Untersuchung kamen, die Verbindungen fehlten.

Glomeruli und Pigmentierungen, die Attribute des Paroophoron, wurden in dem Epoophoron aller Tierarten und des Menschen regelmässig vermisst, ebenso fanden sich niemals, wie ich im Gegensatz zu Aichel (2) betonen muss, Marchand'sche Nebennieren im Epoophorongebiete.

Als zweiter Abschnitt wäre nun das **Paroophoron** zu berücksichtigen. Entwicklungsgeschichtlich ist seine Entstehung abzuleiten aus den mehr kaudal gelegenen Abschnitten der Urniere, im Gegensatz zu dem Epoophoron, welches die Reste des kranialen Teiles derselben darstellt.

Ursprünglich stand das Paroophoron ebenso wie das Epoophoron durch seine exkretorischen Kanälchen mit dem Wolff'schen Gange noch in Verbindung, und zwar besteht diese Verbindung eine beträchtliche Zeit des fötalen Lebens hindurch, denn bei allen oben beschriebenen Kalbs- und Schafföten ist dieselbe noch nachzuweisen. Gleichzeitig liegt um diese Zeit das Paroophoron ein wenig mehr medianwärts als das Epoophoron. Mit dem Untergange der die Verbindung zwischen Paroophoron und Wolff'schen Gange herstellenden exkretorischen Kanälchen durch die Ausbildung der Lig. lata verändert sich dieses Lageverhältnis noch mehr, das Paroophoron bleibt im Wurzelgebiete des Lig. latum, der Beckenwand genähert, liegen und das Epoophoron tritt vor und über dasselbe.

Sonach ist also das Paroophoron im spätfötalen Leben und beim neugeborenen Menschen und Tier unterhalb des Ansatzes des Ovarium zwischen den Verzweigungen der Vasa spermatica im Lig. latum, unter Umständen bis recht nahe an die Beckenwand heran, zu suchen.

Als weiterer, für die Lagebeziehungen des Paroophoron und sein Auffinden wichtiger Gesichtspunkt ist noch zu erwähnen, dass in allen Präparaten, sowohl beim Menschen als auch beim Tier, in denen noch Reste des Paroophoron anzutreffen waren, dasselbe stets dicht unter dem vorderen Peritonealüberzuge des Lig. latum lag.

Die Untersuchung der einzelnen Tierarten ergab für das Paroophoron folgende Resultate:

Beim **Schwein** (fast alle Tiere waren 1 Jahr alt und darüber, nur das zuletzt beschriebene war etwa $^1/_2$ Jahr alt) war es nur in dem letzten Falle möglich, Kanälchenbildungen, die auf das Paroophoron zu beziehen waren, zu finden. Sie bestehen aus schwach gewundenen, zwischen den spermatischen Gefässdurchschnitten unterhalb des Ovarium gelegenen Kanälchen, von 40—60 μ

im Durchmesser, welche ohne jede Wandbekleidung frei in das umgebende Gewebe eingelagert sind. Ihr Epithel besteht aus 12—14 μ hohen, flimmerlosen Zylinderzellen mit länglich ovalen, häufiger rundlichen, 6.3—9.0:9.0 μ grossen, chromatinreichen Kernen. Pigment und Glomeruli fehlen. Jedenfalls trug das Alter der übrigen Tiere an dem völligen Fehlen der paroophoralen Reste die Schuld.

Beim **Kalbe** war im Gegensatz hierzu (die untersuchten Kälber waren nur wenige Wochen und Monate alt) ein reichlicher Befund von Paroophoronresten zu verzeichnen. In allen Fällen, ohne Ausnahme, je jünger das Individuum, um so zahlreicher, konnten unterhalb des Ovarium an der schon von Czerny (20) gekennzeichneten Gegend der spermatischen Gefässverzweigungen im Lig. latum, Längs- und Querschnitte meist geschlängelt verlaufender, engkalibriger, aus kubischen bis zylindrischen, flimmerlosen, 7—8.8 μ hohen Zellen mit meist chromatinreichen, im Verhältnis zum Zellleib grossen, 5.8:6.4 μ messenden Kernen gebildeter Kanälchen aufgefunden werden, welche meist ohne besondere Wandbekleidung, seltener mit einer mässigen Umlagerung cytogenen Gewebes oder weniger spindeliger Zellen in das Bindegewebe des Lig. latum eingestreut waren. Von Bedeutung war für die Klassifizierung dieser Kanälchen das Auftreten eines in Form von Schollen, Krümeln und Tropfen sich im Inneren derselben, sowie auch in den Epithelzellen, befindlichen gelblich-grünen Pigmentes; ausserdem lagen die Kanälchen am gehäuftesten in der Nähe des vorderen Peritonealblattes des Lig. latum. Von Glomerulis oder diesen ähnlichen, etwa als Pseudoglomeruli zu bezeichnenden Gebilden, konnte bei dieser Tierart, so reichlich sich auch die Glomeruli im fötalen Paroophoron fanden, nichts mehr nachgewiesen werden.

Beim **Schafe** war das Suchen nach paroophoralen Kanälchen, jedenfalls wegen des Alters der Tiere, ebenso wie bei den Schweinen, (die untersuchten Schafe waren alle über ein Jahr alt, nur das zuletzt und zuerst aufgeführte waren unter einem Jahre alt) in den meisten Fällen vergeblich, nur in zwei Fällen konnten an der typischen Stelle zwischen den spermatischen Gefässen 40—80 μ im Durchmesser (Gesamtdurchmesser) messende, schwach geschlängelt verlaufende, näher nach dem vorderen Peritonealüberzuge gelegene Kanälchen nachgewiesen werden, deren Epithel sich aus flimmerlosen, 10.8—12.0 μ hohen, kubischen bis zylindrischen Zellen mit chromatinreichen, 5.4—6.4 : 9.0 μ grossen, ovalen Kernen zusammensetzte; die Kanälchen sind fast ohne jede Wandbekleidung in das

umgebende Bindegewebe eingelagert, Pigmentablagerung fehlt mit geringen Ausnahmen fast völlig, Glomeruli sind nirgends vorhanden. Erwähnenswert ist noch, dass in dem letztbeschriebenen Falle die Paroophoronkanälchen mit Gebilden, die als Paraganglien gedeutet wurden, in Verbindung treten.

Bei dem **Ziegenzwitter** bestand das Paroophoron aus Längs- und Querschnitten leicht geschlängelt verlaufender, durchschnittlich 45 μ im Durchmesser messender Kanälchen, deren Epithel aus 9.0 : 10.8 μ grossen kubischen bis zylindrischen Zellen mit intensiv gefärbten 7.2 : 9.0 μ messenden Kernen bestand; jegliche Wandbekleidung fehlte, dagegen waren im Lumen der Kanälchen typische Pigmentkrümelchen, -tröpfchen und -körnchen nachzuweisen. Auch hier lagen die Kanälchen im Verzweigungsgebiete der Art. spermatica unterhalb des Ovarium, dem vorderen Peritonealblatte des Lig. latum näher gelegen als dem hinteren.

Bei der drei Wochen alten **Ziege** zeigte das Paroophoron dieselbe Lagerung und fast dieselbe Formation, nur waren die Kanälchen von reichlichem cytogenen Gewebe umlagert und ausserdem musste ein vollständiges Fehlen des Pigmentes festgestellt werden. Glomeruli waren weder bei dem Zwitter noch bei dem jüngeren Tiere anzutreffen.

Bei dem neugeborenen **Meerschweinchen** erschien das Paroophoron als ein abgeschlossenes Organ zwischen den spermatischen Gefässen vor ihrem Eintritt in das Ovarium, die Kanälchen besassen ein nicht flimmerndes, bis 15 μ hohes Epithel mit länglich ovalen bis kreisrunden 5—10.8 : 10.8 μ im Durchmesser messenden, mässig chromatinreichen Kernen. Umgeben sind die Kanälchen von wenigen Lagen spindeliger Bindegewebszellen mit schmalen chromatinreichen, 1.5 : 12.6 μ im Durchschnitt messenden Kernen. Zwischen den Kanälchen liegen mehrere deutliche Glomeruli, Pigment war weder in den Kanälchen noch in den Glomerulis zu finden.

Bei den **menschlichen Föten** und **Neugeborenen** waren in der Mehrzahl der Fälle (vergl. Tabelle) zwischen den spermatischen Gefässverzweigungen unterhalb des Ovarium, und zwar wiederum unterhalb des vorderen Peritonealüberzuges des Lig. latum typische paroophorale Kanälchen anzutreffen. Dieselben bestanden meist aus einem kubischen bis niedrig zylindrischen, bis 13.5 μ hohen nicht flimmernden Epithel mit meist chromatinarmen, 9 μ im Durchmesser messenden Kernen. Der Gesamtdurchmesser der Kanälchen, welche meist frei in dem Bindegewebe des Lig. latum liegen und nur selten von wenigen Lagen spindeliger Zellen um-

geben sind, beträgt durchschnittlich 50—140 μ. Pigment ist in sehr wechselnder Menge nachzuweisen, bisweilen kann es völlig fehlen. Jedenfalls kann ich die Anschauung mancher Autoren, dass sich das Paroophoron schon makroskopisch durch seine gelbe Färbung von der Umgebung abhebe, nach meinen Untersuchungen an Tier und Mensch nicht teilen. Glomeruli fanden sich nur etwa in der Hälfte der Fälle, sie waren stets pigmentfrei.

Die Paroophoronkanälchen treten auch beim Menschen weder zu den epoophoralen noch zu den Markstrangkanälchen in irgend welche Beziehung.

Bei den **jugendlichen Kindern** waren noch bis in das vierte Lebensjahr hinein paroophorale Reste von ungefähr derselben Struktur, wie soeben beschrieben, zu finden. Die Glomeruli waren fast stets verschwunden (cf. Tabelle), so dass die paroophoralen Rudimente sich nur noch aus Kanälchen verschiedenartiger Gestaltung zusammensetzten.

Für das Paroophoron ergaben sich also aus den vergleichenden Untersuchungen folgende Schlüsse: Dasselbe war bei allen Tierarten an der von Czerny bezeichneten und von ihm bei Katzen, Hunden und Kaninchen nachgewiesenen Stelle, d. h. zwischen den letzten Verteilungsästen der Art. spermatica dicht unterhalb des Ovarium, etwas medianwärts vom freien Rande des Lig. latum zu finden. Dasselbe lag regelmässig dicht unterhalb des vorderen Peritonealblattes im Gegensatz zu dem weiter nach rückwärts reichenden Epoophoron. Das Paroophoron besteht, wie beim Menschen so auch bei den untersuchten Tieren, aus mehr oder weniger geschlängelten, in kurzen Abständen von einander gelagerten, blind endigenden Kanälchen, welche durch ihr meist enges Lumen, durch den fast völligen Mangel einer bindegewebigen Wand, durch ihr gleichmässiges flimmerloses, kubisches bis zylindrisches Epithel und relativ chromatinreichen Kern ausgezeichnet sind. Als weiteres charakteristisches Merkmal tritt der Befund von Pigment hinzu. Derselbe ist freilich ausserordentlich wechselnd, bei einzelnen Tierarten (Schwein, Meerschweinchen) wurde niemals Pigment gefunden. Auch dort, wo das Pigment sehr häufig vorkommt, wie beim Kalb und beim Menschen, fehlte es bei einzelnen Individuen völlig. Das Pigment ist von gelblicher, bis gelbgrünlicher, in den Hämatoxylinpräparaten meist etwas schmutzig aussehender Farbe, es findet sich in Form von grösseren und kleineren Tröpfchen, feinsten Körnchen oder Schollen, es liegt z. T. in den Epithelzellen, z. T. im Lumen oder in dem umliegenden Gewebe.

Über seine Herkunft ist nichts bestimmtes auszusagen. In diesem Punkte lässt die Literatur fast völlig im Stich. Nur Czerny (20) hat sich des genaueren mit dieser Frage (das Giraldès'sche Organ betreffend) befasst, und zwar glaubt er, die Entstehung des Pigmentes auf die Sekretionstätigkeit der Glomeruli zurückführen, bezw. dasselbe „als metamorphosierte Blutkörperchen betrachten" zu müssen. Als Gründe für diese Anschauung führte er an, dass einmal sich sämtliche Formen des Pigmentes in den Glomerulis nachweisen liessen, dass zweitens „die kurzen Stückchen der Schläuche, welche mit den Glomerulis noch in Verbindung stehen, immer sehr stark pigmentiert, während die weiter liegenden, bereits längere Zeit abgeschnürten stets weniger pigmentiert gefunden wurden", und dass drittens die Schläuche bei älteren Tieren stets sehr wenig oder gar nicht pigmentiert waren, was gegen eine autochthone Bildung in den Kanälchen selbst spricht.

Auch nach den vorliegenden Präparaten an Kalbs- und Schafföten ist eine bestimmte Entscheidung dieser Frage nach der Herkunft des Pigmentes des Paroophoron nicht zu liefern. Da eine hämatogene Bildung des Farbstoffes nach den mikroskopischen Befunden auszuschliessen war, so blieb nur die erstgenannte Czerny'sche Auffassung zu Recht bestehen und es erschien die Annahme, dass es sich entweder um eine Resorptionspigmentierung durch Aufnahme eines von den Malpighi'schen Körperchen ausgeschiedenen gelösten Farbstoffes oder um eine autochthone, in der Atrophie des sekretorischen Abschnittes begründete Pigmentablagerung handeln könne, als die noch allen Verhältnissen am meisten Rechnung tragende Auffassung übrig.

Was die Zusammensetzung des Pigmentes anlangt, so war zuerst von Cohen (18) darauf hingewiesen, dass das Pigment des Giraldès'schen Organes die Eisenreaktion nicht giebt, und auch ich konnte für das Pigment des Paroophoron bei den untersuchten Kalbs- und Schafföten feststellen, dass dasselbe weder die Reaktion mit Ferrocyankalium und Salzsäure noch die mit Schwefelammonium gibt, mithin also sich homolog dem Pigmente des Giraldès'schen Organes als eisenfrei erweist.

Bei der vergleichenden Untersuchung des drittgenannten Gebildes, nämlich der **Markstränge**, bei den Tieren, menschlichen Föten, Neugeborenen und Kindern liess sich in Übereinstimmung mit den zusammenfassenden Kölliker'schen Angaben nachweisen, dass zweierlei Formen von Gebilden in der Marksubstanz des Ovarium vorkommen, einmal solide oder nur mit der Andeutung

eines Lumens versehene Stränge innerhalb der Rindenschicht und Zona vasculosa und gleichzeitig Kanälchen, welche mehr nach dem hilus zu gelegen sind, um sich dort zu einem netzförmigen System epithelbekleideter Spalten zu vereinigen. Die ersteren Gebilde sind die von Kölliker (37, 38), Egli (23), Coert (17), v. Winiwarter (97), Skrobansky (86) u. a. als Abkömmlinge des Keimepithels aufgefassten eigentlichen Markstränge, die zweiten sind die von Kölliker als Markschläuche bezeichneten Gebilde. Zwischen beiden bestehen in den früheren Zeiten der Entwicklung deutliche Verbindungen. Die Markschläuche sind nichts anderes als die hiluswärts gelegenen, mit einem sichtbaren Lumen versehenen, veränderten Abschnitte des Markstrangsytems. Während die Markschläuche in ihrer charakteristischen Form lange Zeit auch im extrauterinen Leben erhalten bleiben, werden die eigentlichen Markstränge bei der spezifischen Umbildung der Ovarialrindensubstanz verbraucht und gehen nahezu völlig zu Grunde.

Bei meinen vergleichenden Untersuchungen habe ich mein Augenmerk hauptsächlich auf die Markschläuche gerichtet und mich bemüht nachzuweisen, wie weit sich dieselben in die Marksubstanz verfolgen lassen. Die Markstränge habe ich nur dann berücksichtigt, wenn sichere Reste von ihnen nachzuweisen waren, was jedoch nur selten der Fall war.

Bei den eigentlichen Markschläuchen können wir nun wiederum zweierlei Abschnitte unterscheiden, nämlich einmal den aus netzförmig verbundenen Spalten zusammengesetzten, meist im Hilus oder noch weiter nach aussen gelegenen Anteil, der mit dem Bühler'schen Grundstrang verglichen werden muss, und die von demselben in die Zona vasculosa ausstrahlenden, mehr isoliert verlaufenden Kanälchen. Wenn man den Ausführungen von Coert und v. Winiwarter folgend die netzförmig verbundenen Teile der Markschläuche dem rete testis homolog erachtet und dieselben, wie auch in der Folge geschehen soll, als rete ovarii bezeichnet, so wären andererseits die intraovariell vom rete ovarii ausstrahlenden Kanälchen, welche die Verbindung mit den früher vorhanden gewesenen oder noch existierenden soliden Markströngen der Peripherie herstellten oder herstellen, den geraden Kanälchen (tubuli recti) des Hodens, welche ja auch nur ein sehr unregelmässig entwickeltes System kurzer Verbindungsstücke zwischen den eigentlichen Hodenkanälchen (die den Markströngen homolog zu erachten sind) und dem rete testis darstellen, an die Seite zu stellen. Der Ausdruck „gerade Markschläuche" passt aber deswegen weniger, weil ihr Verlauf ein mehr

gewundener unregelmässiger ist, und so empfiehlt es sich mehr, zwischen einem Netzwerk der Markschläuche (rete ovarii) und den Ausläufern dieses Netzwerkes (intraovariellen Markschläuchen) zu unterscheiden. Beide zusammen sind wieder zu trennen von den eigentlichen soliden Marksträngen.

Die Entwicklung des Markschlauchnetzes (rete ovarii) einerseits und der intraovariellen Markschläuche andererseits ist nun bei den einzelnen Tieren sehr verschieden.

Beim **Schweine** (fast bei allen Tieren) liess sich mit Regelmässigkeit der sogenannte Grundstrang bezw. der mehr oder weniger netzförmig verbundene Teil der Markschläuche (rete ovarii) nachweisen. Die Kanälchen und Spalten waren von einem in seiner Stärke sehr wechselnden Bindegewebsmantel umgeben. Intraovarielle Markschläuche, welche sich tiefer in die Mark- oder gar Rindenschicht hinein erstreckten, waren bei den von mir untersuchten Schweinen nicht zu finden. Mit dem Netzwerk der Markschläuche traten die mit Flimmerepithel ausgekleideten Epoophoronkanälchen regelmässig in deutliche Verbindung.

Ich kann demgemäss die Angaben von Skrobansky (86), dass schon während der fötalen Entwicklung die Markschläuche innerhalb des Ovarium mehr und mehr schwinden, vollkommen bestätigen, da sie bei meinen jüngeren und älteren Tieren so gut wie vollständig fehlten, muss andererseits aber betonen, dass ich im Gegensatz zu Skrobansky (86) und Harz (30) mit grösster Regelmässigkeit Reste des im Hilus gelegenen Markschlauchnetzes, welches Skrobansky nur bei einem 20.5 cm langen Embryo finden konnte, nachzuweisen vermochte. Auch differiere ich mit ihm bezüglich der Verbindung zwischen Epoophoronkanälchen und Markschläuchen, die er (pag. 661) niemals gesehen hat, er betont nur, dass die Markschläuche auch in den Schweineeierstöcken beinahe den hilus ovarii erreichen.

Während beim Schwein nur das am Hilus gelegene rete ovarii deutlich ausgeprägt war, liessen sich bei den meist im jüngeren Alter (wenige Wochen und Monate alte Tiere) geschlachteten **Kälbern** noch die intraovariell verlaufenden Markschläuche wiederholt nachweisen. Aber auch bei den Kälbern war das rete ovarii viel kräftiger als die Markschläuche entwickelt, ja es erreicht hier beim Kalbe im Vergleich zu allen untersuchten Tieren und zum Menschen eine ganz ungewöhnliche Grösse, indem der im Hilus gelegene Abschnitt sich in Form einer schmalen Zone in das Mesovarium hineinschiebt und hier am Übergang zum Lig.

Bei den **Ziegen,** von denen ich nur ein junges Tier und einen älteren Zwitter untersuchen konnte, liegen die Verhältnisse recht verschieden. Bei dem jungen Tier war nur ausserhalb des Ovarium, von demselben räumlich getrennt, eine Art rete ovarii vorhanden mit dem die Epoophoronkanälchen wiederum in direkte Verbindung traten. Eine Beziehung des rete ovarii zu dem Ovarium durch intraovarielle Markschläuche fehlte völlig. Der Aufbau des rete ovarii gestaltete sich folgendermassen: Lateralwärts von dem Ovarium bemerkt man eine grosse Menge von schmalen netzförmig verbundenen Kanälchen und unregelmässig gelagerten epithelbekleideten Spalten, im Durchschnitt von 20—30 μ Durchmesser, ihr Epithel ist kubisch, 10.8—13.5 μ hoch, ihre Kerne 5.4 : 9.4 μ gross, ziemlich chromatinreich. Die Kanälchen und Spalten besitzen keine eigene aus Bindegewebszellen bestehende Wandung, sondern liegen unmittelbar in dem Bindegewebe des Lig. latum.

Auch in diesem Falle war, obgleich an vielen Stellen ein direktes Einmünden der Markschläuche in die Epoophoronkanälchen zu beobachten war, eine scharfe Trennung zwischen den letzteren und dem rete ovarii nach ihrem histologischen Aufbau durchführbar.

Bei dem Zwitterfall war im Gegensatz zu dem jugendlichen Tier die Verbindung der netzförmig verbundenen Markschläuche mit dem Ovarium durch die Entwicklung deutlicher kanälchenförmiger Markschläuche und Markstränge, die bis in die Rindenschicht des Ovarium sich verfolgen liessen, deutlich vorhanden; besonders bemerkenswert war, dass dieser netzförmig angeordnete Teil der Markschläuche durch ähnliche Kanälchen auch mit dem Hodengewebe in Beziehung stand, so dass hier also dasselbe Gebilde einmal als rete ovarii, das andere Mal als rete testis zu bezeichnen wäre. Es bringt dieser Fall, wie schon früher bemerkt, den entscheidenden Beweis für die Anschauung derjenigen Autoren dar, welche in den netzförmig verbundenen Markschläuchen in der Hilusgegend des Ovarium oder in dem mehr nach aussen gerückten Markstrangkörper, wie ich das Gebilde beim Kalbe genannt habe, das Homologon des rete testis sehen und ihm mit Recht den Namen rete ovarii beilegen. Auch bei dem Zwitter bestand eine deutliche Trennung des histologischen Aufbaus zwischen den Epoophoronkänälchen und dem in diesen Falle vorhandenen rete commune. In der Literatur vermochte ich keine Angaben über Untersuchungen an Ziegen betreffs dieser Gebilde zu finden.

Beim **Meerschweinchen** (neugeborenes Tier) endlich bestanden die Markschläuche ausserhalb des Ovarium aus einem Netz-

werk epithelbekleideter Spalten, das Epithel setzt sich aus kubischen und niedrig zylindrischen Zellen mit wenig chromatinreichen, ovalen bis länglichen, 5.4 : 9.0—12.6 μ grossen Kernen zusammen, während im Ovarium selbst bis dicht unter die Rinde spärliche von schönem regelmässigen nicht flimmernden Zylinderepithel gebildete Kanälchen zu sehen waren. Ausserhalb des Ovarium konnte man das Einmünden der Markschläuche in die Epoophoronkanälchen deutlich beobachten.

Bei den **menschlichen älteren Föten, Neugeborenen** und **jungen Kindern** waren gelegentlich Reste der Markstränge als streifenartig angeordnete Zellreihen ohne Lumen bis zwischen die Follikel in der Rindenschicht des Ovarium zu verfolgen, während nach dem hilus ovarii zu die Markschläuche in Form eines deutlichen rete sichtbar waren. Bei den Föten konnten noch des öfteren Verbindungen der letztgenannten mit den Epoophoronkanälchen nachgewiesen werden, mit zunehmendem Alter gingen sie verloren.

Schliesslich soll noch eine Eigentümlichkeit der Markschläuche, für die allerdings eine Erklärung nicht leicht zu finden ist, angeführt werden, welche in Fall No. 20 der Kälber zu beobachten war, nämlich ein unmittelbarer Übergang des sich in einem langen Zipfel nach lateralwärts erstreckenden Gewebes des Markstrangkörpers in das Epithel des Fimbrienendes der Tube.

Zu dem Paroophoron traten die Markschläuche niemals in irgend welche Beziehung.

Welche **Rückbildungsvorgänge** sind nun in den ersten Lebensjahren an den drei beschriebenen Gebilden, dem **Epoophoron, Paroophoron** und den **Marksträngen** nachzuweisen, und welches sind ihre Schicksale im höheren Alter?

Was die Rückbildung des Epoophoron anbelangt, so verweise ich auf die hierüber reichlich vorhandene Literatur Tourneux (89), Pick (70), Popoff (73), Wichser (95).

Bezüglich der Markschläuche haben vor allem die v. Franqué'schen Untersuchungen (26) ihre lange Persistenz auch beim erwachsenen Weibe ergeben, auffällig ist nur, dass v. Franqué sie wiederholt bis in die Rindenschicht hinein verfolgt hat. Ich selbst habe an 50 untersuchten (aus jedem 2—3 Schnitte) Ovarien erwachsener Frauen (die aus verschiedenen Lebensaltern stammten und bei denen die Hilusgegend getroffen war) in 16 Fällen die Reste der Markschläuche, sei es in Form des rete ovarii, sei es in Form der intraovariell verlaufenden Kanälchen auffinden jedoch nur selten bis in die Rinde hinein verfolgen können. Alle diese Reste

zeigen, wie auch schon v. Franqué hervorhebt, eine Neigung zur cystischen Dilatation. Vereinzelt habe ich auch Faltenbildung oder pseudopapillare Wucherung mit auffallend hohem Epithelbesatz an den Kanälchen gefunden, so dass die auch schon von anderer Seite betonte Möglichkeit der Entstehung von Geschwülsten aus jenen Markschlauchresten nicht von der Hand gewiesen werden kann. Natürlich muss stets die Erklärung der an dieser Stelle gefundenen Tumoren Schwierigkeiten machen, da dieselben einmal von den Markschläuchen, jedoch ebenso auch von den bis in den Hilus sich erstreckenden Epoophoronkanälchen ausgegangen sein können.

Was schliesslich nun noch die weiterern Schicksale des Paroophoron betrifft, so finden sich in der Literatur nur wenig Anhaltspunkte bezüglich dieser Frage.

Tourneux (89) nimmt an, dass das Paroophoron im höheren Alter vollständig zu Grunde gehe, „Chez la femme adulte, ces vestiges semblent manquer totalement“

Czerny (20) behauptet, allerdings wohl hauptsächlich auf das Giraldès'sche Organ sich beziehend, dass man da, wo früher die Paroophoronkanälchen zu finden waren, schliesslich nur „reich mit Fettzellen durchsetztes mit dem nachbarlichen Gewebe zusammenfliessendes Bindegewebe“ antreffe, das Organ selbst sei im späteren Alter spurlos verschwunden.

Robert Meyer (53) gibt an, dass bei älteren Föten die paroophoralen Reste „unbedeutend und selten“ seien, über das Verhalten des Paroophoron in späterem Alter macht er keine Angaben.

Nach meinen an Kindern von 4 Monaten bis zu 5 Jahren angestellten Untersuchungen war das Paroophoron in der Mehrzahl der Fälle nachzuweisen. In 21 Adnexen fehlte es fünfmal, bei 11 untersuchten Individuen war es sechsmal doppelseitig vorhanden, viermal einseitig und in einem Falle fehlte es vollständig. Allerdings konnte in diesem Falle nur eine Seite untersucht werden. Meist bestand es nur aus verschieden gestalteten (teils dick-, teils dünnwandigen) Kanälchen. Glomeruli waren nur zweimal (einmal sicher und einmal fraglich), Pigment in sechs Adnexen anzutreffen.

Welche Rolle spielt nun dieses verkümmerte, im extrauterinen Leben nicht ohne Schwierigkeiten und meist nur unvollkommen nachzuweisende Organ bei der Genese von Tumoren im späteren Leben?

Nachdem durch die von v. Recklinghausen (74) aufgestellte Urnierentheorie bezüglich der Entstehung der Adenomyome die Aufmerksamkeit auf das Paroophoron gerichtet worden war,

lag die Annahme nahe, dass gerade viele Geschwülste dieser Art sich im Lig. latum an dieser Stelle vorfinden würden.

Diese Annahme bestätigt sich jedoch nicht, denn bei der Durchsicht der veröffentlichten mesonephrischen Tumoren findet man nur wenige, welche vielleicht ihren Ausgang von der Paroophorongegend genommen haben, ein von Hartz (28) beschriebenes Cystadenom der hinteren Bauchwand, ein von Krönig (46) mitgeteilter Tumor, der hinter dem Uterus gelegen war und sich ohne Zusammenhang mit den Adnexen befand, und schliesslich ein von Schickele (81) untersuchtes Adenom im Septum rectovaginale.

Bei dem letzteren Tumor ist die Abstammung vom Paroophoron wohl möglich, aber immerhin zweifelhaft; betreffs des von ihm beschriebenen glaubt Krönig selbst, dass er von der hinteren Uteruswand ausgegangen sei und sich später von ihm getrennt habe.

Wahrscheinlicher ist die Genese aus tief im Wurzelgebiet des Lig. latum liegenden paroophoralen Resten bei dem Hartzschen Tumor, der nur wenig oberhalb der Umbiegungsstelle des Peritoneum vom hinteren Blatte des Lig. latum auf die Beckenwand lag, während Mesosalpinx und Mesovarium vollständig frei waren.

Demnach scheint das echte Paroophoron keine besondere Rolle in der Geschwulstentwicklung zu spielen. Es gilt ja auch die v. Recklinghausen'sche Theorie hauptsächlich für pathologisch erhaltene oder versprengte, nicht an ihrem normalen Platze gelegene überschüssige Urnierenreste.

Von anderen im Gebiet des Paroophoron gefundenen Organ- und Gewebskeimen seien folgende erwähnt: Beim Schweine nichts bemerkenswertes, beim Kalbe in Fall No. 7 ein Kohn'sches Paraganglion, beim Schaf, Ziege und Meerschweinchen ebenfalls nichts besonderes, vor allem niemals eine Marchand'sche Nebenniere, beim Menschen (Föten und Neugeborenen) in Fall No. 1, 3, 7, 8, 9, 12 und 16 chromaffine Körperchen, in Fall No. 1, 2 und 8 Marchandsche Nebennieren, in Fall No. 2 eine Ectodermperle und ein Kohnsches Paraganglion, bei den untersuchten Kindern in Fall No. 4 und 11 ein chromaffines Körperchen, in Fall No. 10 und 14 Marchand'sche Nebennieren und in Fall No. 15 eine in Resorption begriffene Ectodermperle. Cystenförmige Bildungen im Gebiete des Paroophoron wurden in Fall No. 20 der Kälber und in Fall No. 7 der Kinder angetroffen.

Zusammenfassung.

1. Das Homologon des Giraldès'schen Organes beim weiblichen Geschlecht, das Paroophoron (Waldeyer) entspricht nicht einfach dem dorsalen Abschnitt des mit dem Ovarium in Verbindung tretenden Urnierenteiles, dessen dorsaler exkretorischer Abschnitt sich zum Paroophoron und dessen ventraler exkretorischer sich zum Epoophoron umgestalten soll (Aschoff, Bayer). Vielmehr stellt das Paroophoron nach Untersuchungen an Kalbs- und Schafföten den schon in früher Embryonalperiode sich scharf absondernden caudalen Teil der Urniere dar (ältere Autoren bis Robert Meyer).

2. Das Epoophoron besteht aus dem sekretorischen und exkretorischen Abschnitt des kranialen Teiles der Urniere, doch bilden sich die sekretorischen Abschnitte stark zurück, bevor die Markschläuche des Ovarium (rete ovarii) mit dem kranialen Urnierenteil in Verbindung treten (bei Kalbs- und Schafföten). Die Verbindung geschieht in Bestätigung der Angaben früherer Autoren durch Confluenz mit den sich zurückbildenden Glomeruluskapseln, vielleicht auch mit ampullären Erweiterungen der Urnierenkanälchen. Anhaltspunkte für ein Hervorsprossen der Markschläuche (rete ovarii) aus dem Kapselepithel oder den Urnierenkanälchen wurden nicht gefunden.

3. Das in dem sekretorischen Abschnitte der Urniere auftretende Pigment besitzt deutliche Tropfenform und zeigt keine Beziehungen zu etwaigen Blutaustritten aus den Glomeruli.

4. Bei dem Menschen, wie bei allen untersuchten Tieren (Schwein, Kalb, Schaf, Ziege, Meerschweinchen) jüngeren Alters, zeigt das Paroophoron die von Czerny für Kaninchen, Katzen und Hunden, von Switalski, Aschoff, Robert Meyer, Wichser für den Menschen nachgewiesene scharf begrenzte Lage zwischen den letzten Ästen der Art. spermatica vor dem Eintritt in das Ovarium etwas nach innen von dem freien Rande des Lig. latum. Nach meinen Untersuchungen liegt es stets dicht unterhalb des vorderen Peritonealblattes. Ausserhalb dieses Bezirkes wurden niemals sichere Paroophoronreste gefunden. Die übereinstimmenden Resultate aller dieser Untersuchungen sollten endgültig die Unsicherheit in der topographischen Beschreibung und Zeichnung des Paroophoron in den Lehrbüchern der Entwicklungsgeschichte und descriptiven Anatomie beseitigen.

5. Die eigentümliche Verschiebung des Paroophoron von der ursprünglichen kaudalen (medialen) zu einer dorsalen und

fast kranialen (lateralen) Lage gegenüber dem Epoophoron wird in gleicher Weise wie beim Giraldès'schen Organ (Gasser) durch den Descensus der Keimdrüse erklärbar.

6. Das Paroophoron ist bei dem Menschen und bei den näher untersuchten Tieren sehr verschieden stark entwickelt. Letzteres hängt wohl grösstenteils von dem verschiedenen Alter, in welchem die Tiere zum Schlachten kommen, ab. Am wenigsten war es entwickelt beim Schwein und Schaf; dann folgen in aufsteigender Reihe Ziege, Kalb, Meerschweinchen und Mensch.

7. Das Paroophoron besteht aus leicht gewundenen, zu kleinen Gruppen vereinigten, oft parallel zu einander verlaufenden Kanälchen, die sich von dem Epoophoron durch den völligen oder fast völligen Mangel einer besonderen bindegewebigen Wand, durch ihren meist geringen Durchmesser und vielfach äusserst feines Lumen, durch ihr stets flimmerloses, etwas tiefer sich färbendes einfach kubisches bis niedrig zylindrisches Epithel unterscheiden. Die für das Giraldès'sche Organ so charakteristischen Pigmentierungen fehlen beim Schwein und Meerschweinchen völlig, waren beim Schaf und bei der Ziege vereinzelt, beim Kalbe und Menschen in der Mehrzahl der Fälle nachzuweisen. Dieses Pigment gibt keine Eisenreaktion. Glomeruli fehlten mit Ausnahme des Meerschweinchen bei allen übrigen untersuchten Tieren. Beim Menschen fanden sie sich des öfteren.

8. Unter pathologischen Bildungen des Paroophoron sind zwei sichere Cysten bei Kalb No. 20 und Kind No. 7 (Neu. links) und zwei mitten im Paroophoron gelegene verhornte Plattenepithelkugeln (Neugeb. No. 2), von denen die eine bereits in Resorption (Kind No. 15 Wer. links) begriffen ist, zu erwähnen. Die beim Menschen so häufigen Marchand'schen Nebennieren (Neugeb. und ält. Föten: No. 1, 2, 8. Kinder: No. 10 und 14.) fehlten bei den untersuchten Tieren völlig, doch fanden sich gelegentlich Kohn'sche Paraganglien.

9. Das Paroophoron liess weder beim Menschen noch bei den Tieren eine Verbindung mit dem Epoophoron oder den Markschläuchen erkennen.

10. Im extrauterinen Leben des Menschen erleidet das Paroophoron eine sehr schnelle Rückbildung. Sichere Reste desselben konnten, wenn auch nur in spärlicher Menge, bis zum 5. Lebensjahre bei Kindern nachgewiesen werden. Der Rückbildungsprozess geschieht zunächst durch das Verschwinden der Glomeruli (sichere Glomeruli konnten nur noch bei einem Kinde von 7 Monat 14 Tagen

gefunden werden), und weiterhin auch der Kanälchen. Bemerkenswert war die Resorption einer Ectodermkugel durch zahlreiche Fremdkörperriesenzellen bei einem 1 3/4 Jahr alten Kinde. Beim erwachsenen Weibe wurden in vier untersuchten Fällen niemals sichere Paroophoronreste gefunden, doch müssten diese Untersuchungen noch weiter fortgesetzt werden.

11. Sichere auf das normale Paroophoron zurückzuführende Geschwülste sind, wie die Literaturdurchsicht ergibt, äusserst selten. Vielleicht gehören die Fälle von Schickele (Seite 248), Krönig und Hartz hierher. Für die aus pathologischen Urnierenresten ausserhalb des Paroophoron und Epoophoron hervorgehenden Geschwülste empfiehlt sich daher der nichts präjudizierende Name „mesonephrische Geschwülste" (L. Pick).

12. Das Epoophoron zeigt gleichfalls bei den verschiedenen Tieren eine z. T. auf das verschiedene Alter zurückzuführende ungleiche Entwicklung. Beim Schaf ist es am wenigsten entwickelt, dann folgen in aufsteigender Reihe Schwein, Kalb, Meerschweinchen und Ziege.

Die Epoophoronkanälchen zeichnen sich im allgemeinen durch ihre deutlich abgesetzte aus cytogenem oder spindelzelligem Gewebe bestehende Wand, ihren relativ breiten Durchmesser, ihr heller gefärbtes, meist hohes zylindrisches Epithel, ihr spitzwinkliges Zusammenfliessen zu einem mehr oder weniger deutlich entwickelten Hauptkanal und ihre nahen Beziehungen zum rete ovarii aus. Flimmerung der Epithelien ist kein notwendiges Attribut der Epoophoronkanälchen, denn beim Kalbe und Schafe fehlte dieselbe völlig, beim Menschen ist sie nur partiell, beim Schwein, Ziege und Meerschweinchen regelmässig vorhanden. Muskelgewebe liess sich nicht mit Sicherheit in der Wand der Kanälchen nachweisen. Von pathologischen Bildungen fanden sich abgeschnürte Reste des Gartner'schen Ganges und der Epoophoronkanälchen. In einem solchen Falle zeigte der Gartner'sche Gang (Schwein No. 7) einen wechselnden Besatz von Flimmerepithel, Zylinderepithel, Zellen mit schleimigen Inhalt und Stachelzellen.

Die Epoophoronkanälchen stehen fast bei allen untersuchten Tieren wie auch beim Menschen (ältere Föten) mit dem rete ovarii noch in gelegentlicher direkter Verbindung.

13. Das rete ovarii stellt einen von den Epoophoronkanälchen deutlich zu trennenden Teil des Markstranggewebes dar. Es empfiehlt sich, nach dem Vorbilde Koelliker's zwischen den hohlen Markschläuchen und den soliden Marksträngen

zu unterscheiden. Nach den neueren bestätigenden Untersuchungen von Coert und v. Winiwarter sind beide nur verschiedene Abschnitte ein und desselben vom Keimepithel abstammenden Komplexes von Zellsträngen. Die in der Rinde und in der Zona vasculosa grösstenteils soliden Zellstränge gehen nach dem hilus zu in richtige Kanälchen über, welche sehr bald zu einem Netzwerk epithelbekleideter Spalten zusammenfliessen. Die soliden Markstränge sollen mit den Hodenkanälchen, die kurzen, mehr gerade verlaufenden Markschläuche mit den tubuli recti, das Netzwerk der Markschläuche mit dem rete testis verglichen oder ihnen homolog erachtet werden.

Bei allen untersuchten Tieren mit einer Ausnahme (Schafe) und bei allen menschlichen Neugeborenen gelang der Nachweis des rete ovarii (Homologon des rete testis) sehr leicht. Die Grösse und Lage desselben zeigte freilich erheblich Schwankungen. Undeutliche Spuren desselben fanden sich bei den Schafen, am mächtigsten entwickelt war es beim Kalbe. Der Mensch nimmt ungefähr die Mitte der Reihe ein. Während es beim Menschen und Meerschweinchen im Gebiete des hilus ovarii liegt, war es beim Schwein und Ziege nach aussen verlagert und beim Kalbe trat es aus dem hilus mit einem zungenförmigen Ausläufer in das Mesovarium über, um an der Grenze zur Mesosalpinx ein schon makroskopisch erkennbares, 1—2:5 mm grosses Körperchen zu bilden.

Durch ihre eigenartige netzförmige Verbindung, durch das völlige oder fast völlige Fehlen einer besonderen bindegewebigen Wand, durch die unregelmässige Epithelbekleidung der Spalten (endothelartig kubisch bis zylindrisch, stets ohne Flimmerhaare) unterscheiden sich die Schläuche des rete ovarii von den Epoophoronkanälchen, welche zwischen den Markschläuchen in den hilus ovarii eindringen, aber sich niemals tiefer in die Zona vasculosa verfolgen liessen. Die wiederholte sicher beobachtete Einmündung der Markschläuche (rete ovarii) in die Epoophoronkanälchen wurde bereits erwähnt.

Die vom rete ovarii (Bühler'scher Grundstrang) in die Zona vasculosa ausstrahlenden intraovariellen Markschläuche (Homologa der tubuli recti testis) waren ebenfalls sehr verschieden stark entwickelt. Beim Schwein fehlten sie so gut wie ganz, beim Kalb, Ziegenzwitter und Meerschweinchen traten sie sehr deutlich hervor.

14. Die von den verschiedensten Autoren, neuerdings wieder von Coert und v. Winiwarter, betonte Identität des rete

ovarii und des rete testis liess sich an einem Ziegenzwitter auf das deutlichste beweisen, indem hier die Markstränge des Ovarium (im Sinne Koellikers), sowie die Hodenkanälchen in ein gemeinsames, den sonst beobachteten Markschläuchen entsprechendes Netzwerk epithelbekleideter Spalten (rete commune) einmündeten, aus welchem zahlreiche epoophorale Kanälchen ihren Ursprung nahmen, um in den Gartner'schen Gang einzumünden. Obwohl das Ovarialgewebe sehr viel kräftiger als das Hodengewebe entwickelt war, glich der epoophorole Teil völlig einer Epididymis.

15. Das rete ovarii und die in die zona vasculosa ausstrahlenden Markschläuche erhalten sich sehr lange im extrauterinen Leben. In Bestätigung der Angabe v. Franqué's konnte ich das rete ovarii, aber auch einzelne weiter gegen die Rindenschicht vordringende Kanälchen in einem erheblichen Prozentsatz unter 50 untersuchten Ovarien erwachsener Frauen nachweisen. Diese epithelbekleideten Spalten und Kanälchen, für welche nach Koelliker's Vorgang der Name „Markschläuche" zum Unterschied von den soliden „Marksträngen" in Zukunft gebraucht werden sollte, neigen zu cystischer Dilatation und bilden gelegentlich papilläre Wucherungen. Die eigentlichen soliden Markstränge, die mit den Eiballen in Beziehung treten, bilden sich nach der Geburt anscheinend völlig zurück.

16. Die von Waldeyer erhobenen Befunde mit Epithel ausgekleideter Kanälchen medial vom Epoophoron nahe der Uteruskante stellen, wie die Literaturdurchsicht zeigt, eine grosse Seltenheit dar, da sie von keinem Nachuntersucher gefunden werden konnten (v. Recklinghausen, Schickele, Robert Meyer, Bayer). Auch bei den vorliegenden Untersuchungen wurden niemals derartige Gebilde weder beim Tier, wo allerdings nur bisweilen das ganze Lig. latum, noch beim Menschen, wo fast stets die Uteruskante mit untersucht wurde, gefunden.

Sicherlich entsprechen diese seltenen Kanälchen nicht dem typischen Paroophoron, wohl aber können sie bei der durch den Descensus ovarii bedingte Abdrängung des in die Wurzel des Ligamentes eingebetteten sekretorischen Abschnittes des kaudalen Urnierenteiles als Reste der ursprünglich die Verbindung mit dem Gartner'schen Gange herstellenden, später atrophierenden exkretorischen Kanälchen aufgefasst werden. Insofern bliebe die Angabe Waldeyers von dem Vorkommen kaudaler Urnierenreste im Lig. latum medial vom Epoophoron nach dem Uterus zu zu Recht bestehen.

Die grosse Seltenheit von Urnierenresten ausserhalb des Epoophoron und Paroophoron mahnt stets von neuem zu sorgfältiger Kritik der auf Urnierenreste zurückgeführten Geschwülste am Tubenwinkel, Uterus etc. Bemerkenswert bleibt allerdings, dass gerade beim Menschen, wo die Neigung des weiblichen Genitalapparates zur Geschwulstbildung gegenüber den Verhältnissen bei den Tieren selbst höheren Alters eine viel ausgesprochenere ist, auch atypische Befunde in Gestalt versprengter Nebennierenkeime (Marchand'sche Nebennieren), Ectodermkugeln, Abschnürungen der Kanälchen und Cystenbildungen häufig sind, während sie bei den Tieren stark zurücktreten oder ganz fehlen, und dass beim Menschen die Urnierenreste den relativ grösseren Umfang aufweisen.

Die in den Text gedruckten Abbildungen mikroskopischer Präparate sind von Herrn B. Keilitz, Maler und Zeichner in Wien, das Schema in Abb. 1 von Herrn Noack, Maler und Zeichner in Marburg angefertigt worden.

Anmerkung zu dem beigehefteten Schema.

Die vorliegenden Schemata wurden auf folgende Weise angefertigt: Von dem betreffenden Individuum wurde entweder der ganze Uterus mit den Adnexen einer oder beider Seiten oder auch nur ein Abschnitt des Uterus mit den zugehörigen Adnexen unter Wasser mit Igelstacheln aufgespannt und photographiert. (Von der Ziege konnte ich kein Präparat mehr erhalten und habe deshalb die mikroskopischen Befunde in das vom Schaf gewonnene Uterusschema eingezeichnet; die inneren Genitalien der Ziege und des Schafes ähneln einander sehr.)

Von den erhaltenen Negativen wurde auf Bromsilberpapier ein Abzug hergestellt, die Konturen mit wasserfester Tusche nachgezogen und alsdann das Positiv in eine 5—10 % Cyankalilösung eingetaucht, bis das photographische Bild verschwunden war. Danach wurden mit bunter Tusche (grün: Paroophoron, blau: Epoophoron, rot: Markstränge) die mikroskopischen Befunde eingezeichnet.

Die Präparate vom Mensch, Schaf, Schwein und Kalb sind alle mit derselben Brennweite aufgenommen, und es entsprechen die Abbildungen ungefähr der normalen Grösse; das vom Meerschweinchen ist ungefähr auf das zehnfache vergössert.

Kalbs- und Schafföten (Alter unbekannt).

No.	Sign.	Paroophoron	Epoophoron	Markstränge	Bemerkungen
1	Kalbsfötus I	vorhanden K. Gl. P.*)	vorhanden	vorhanden	Gartner'scher Gang vorhanden.
2	Kalbsfötus II	do.	do.	do.	do.
3	Kalbsfötus III	do.	do.	do.	do.
4	Kalbsfötus IV	do.	do.	do.	do.
5	Schaffötus I	do.	do.	do.	do.
6	Schaffötus II	do.	do.	do.	do.
	Schweine (1 Jahr alt und darüber).				
1	A. l.	fehlt	—	—	—
2	B. l.	do.	—	—	—
3	C. r.	do.	vorhanden	vorhanden	—
4	D. l.	do.	do.	do.	—
5	E. l.	—	—	—	Nur Tube (uteriner Abschnitt) und Mesosalpinx untersucht.
6	E. r.	fehlt	vorhanden	vorhanden	
7	F. l.	—	—	—	Stück der Tube mit Mesosalpinx. Abschnitt des Gartner'schen Ganges.
8	G. r.	fehlt	vorhanden	vorhanden	Gartner'scher Gang und aus Stachelzellen bestehende Kugel.
9	G. l.	do.	do.	do.	Erweiterte lymphatische Räume. In den epoophor. Kanälchen Falten. Lymphdrüse im Lig. latum.

*) Abkürzungen: K. = Kanälchen. P. = Pigment. Gl. = Glomeruli.

No.	Sign.	Paroophoron	Epoophoron	Markstränge	Bemerkungen
10	H. r.	fehlt	spärlich vorhanden	spärlich vorhanden	—
11	J. l.	do.	fehlt	vorhanden	—
12	K. l.	do.	vorhanden	do.	—
13	K. r.	do.	fehlt	do.	Abschnitt des Gartner'schen Ganges in der Mesosalpinx; kleine Lymphdrüse im Lig. latum.
14	L. l.	—	—	—	Tube mit Mesosalpinx. Vergleichspräparat zu No. 7.
15	M. l.	spärlich vorhanden K.	fehlt	vorhanden	$^1/_2$ Jahr alt.
		Kälber (wenige Wochen und Monate alt).			
1	A. l.	reichlich pigm. Kanälchen	—	—	—
2	A. r.	do.	—	—	—
3	B. r.	do.	ein Kanälchen	vorhanden	Gartner'scher Gang vorhanden.
4	C. r.	do.	vorhanden (?) neben dem G. Gang	do.	do.
5	D. r.	do.	vorhanden	do.	—
6	E. l.	do. pigmentfrei	—	do.	—
7	E. l.	do. pigmenthaltend	vorhanden	do.	Ganglion und Kohn'sches Paraganglion. Gartner'scher Gang vorhanden.
8	F. l.	do.	do.	do.	Gartner'scher Gang vorhanden.
9	F. r.	do.	do.	do.	do.
10	G. l.	do.	do.	do.	Lymphcysten in der Mesosalpinx und Lig. latum. Gartner'scher Gang vorhanden.

		Paroophoron	Epoophoron	Markstränge	Bemerkungen
	G. r.	reichlich pigm. Kanälchen	fehlt	vorhanden	Grosses Ganglion im Lig. latum. Lymphcysten in der Mesosalpinx und Lig. latum.
12	H. l.	do.	do.	do.	—
13	H. r.	do.	do.	do.	—
14	J. l.	vereinzelte pigm. Kan.	do.	do.	—
15	K. l.	reichlich pigm. Kanälchen	vorhanden	do.	Gartner'scher Gang vorhanden.
16	L. l.	do.	do.	do.	do.
17	M. l.	vorhanden	fehlt	do.	do.
18	M. r.	do.	spärlich vorhanden	do.	do.
19	N. l.	do.	vorhanden	do.	do.
20	N. r.	do. eine Cyste im Bereich des P.	do.	do.	do.
			Schafe ($^3/_4$ bis $1^1/_2$ Jahre).		
1	A. r.	vorhanden, aber fast pigmentlos	fehlt	spärlich vorhanden	—
2	B. r.	fehlt	spärlich vorhanden	fehlt	Gartner'scher Gang vorhanden.
3	C. l.	do.	fehlt	do.	—
4	D. r.	do.	do.	do.	—
5	E. l.	vorhanden, Pigment fehlt	do.	spärlich vorhanden	—

Ziegen.

No.	Sign.	Paroophoron.	Epoophoron	Markstränge	Bemerkungen
1	A. r. + l.	vorhanden K., P.	vorhanden	vorhanden	Alter unbekannt (auf 1 Jahr geschätzt), Gartner'scher Gang vorhanden (Zwitter).
2	B. r. + l.	vorhanden, Pigment fehlt K.	do.	do	(3 Wochen alt.)

Meerschweinchen (Neugeborenes).

1	M. r. + l.	vorhanden, Pigment fehlt K., Gl. (r. 4, l. 2)	vorhanden	vorhanden	—

Mensch (Ältere Föten und Neugeborene).

No.	Sign.	Paroophoron	Epoophoron	Markstränge	Alter	Bemerkungen
1	R. l.	vorhanden K., 3 Gl., P.	vorhanden	vorhanden	Neugeboren	Im Lig. latum chromaffines Körperchen und 2 Marchand'sche Nebennieren.
2	R. r.	do. K., 3 Gl., P.	do.	do.		Marchand'sche Nebenniere, Kohn'sches Paraganglion, Epithelkugel
3	D. l.	nicht gefunden	do.	do.	23.—24. Woche	Chromaff. Körperchen im Lig. lat.
4	D. r.	nur 2 – 3 Kanälchen (?)	do.	do.		—
5	K. l.	vorhanden K., 4 Gl., P. fehlt	do.	do.	34.—35. Woche	—
6	K. r.	do. K., Gl., P.	do.	do.		—

	Sign.	Paroophoron	Epoophoron	Markstränge	Alter	Bemerkungen
7	Ra. l.	do. K., 6 Gl., P.	vorhanden	vorhanden	ca. 31.– 32. Woche	Anfangsteil (?) des G. Ganges, chromaffines Körperchen.
8	Ra. r.	do. K., 2 Gl., P.	do.	do.		Marchand'scheNebenniere, chromaffine Elemente.
9	X. l.	vorhanden K., Gl. u. P. fehl.	do.	do.	4 Wochen	Chromaffines Körperchen.
10	X. r.	do. K., Gl. fehlen	do.	do.		—
11	W. l.	do. K., Gl.	do.	do.	Neugeboren	—
12	W. r.	do. K., P., Gl.	do.	do.		2 kleine chromaffine Körperchen.
13	K. r.	fehlt	do.	do.	Neugeboren	Kräftige Entw. der Nerven.
14	Xx. l.	vorhanden P. u. Gl. fehlen	do.	do.	Neugeboren	—
15	Xx. r.	fehlt	do.	do.		—
16	L. l.	vorhanden P. Gl.	do.	do.	25.—26. Woche	Chromaffines Körperchen.

Kinder im Alter von 4 Monaten bis zu 4 Jahren.

1	Za. l.	vorhanden K., P.	vorhanden	vorhanden	4 M. 3 T.	—
2	Za. r.	do. K., P.	do.	do.	do.	—
3	Schrö. l.	do. K.	do.	do.	6 M.	—
4	Schrö. r.	do. K.	do.	do.	do.	Chromaffines Körperchen.
5	Vo. l.	fehlt	do.	do.	7 M. 14 T.	—
6	Vo. r.	vorhanden K., P., Gl.	do.	do.	do.	—
7	Neu. l.	vorhanden Cyste.	do. 3 Cysten	do.	11 M. 5 T.	—
8	Neu. r.	fehlt	do. 1 Cyste	do.	do.	—

No.	Sign.	Paroophoron	Epoophoron	Markstränge	Alter	Bemerkungen
9	Pie. l.	vorhanden K.	vorhanden	vorhanden	11 M. 17 T.	—
10	Pie. r.	do. K.	do.	do.	do.	Marchand'sche Nebenniere im Paroophoron.
11	Niem. l.	vorhanden K.	do.	do.	11 M. 19 T.	Chromaffines Körperchen, Wolff-scher Gang.
12	Niem. r.	do. K., P.	do.	do.	do.	—
13	Gro. l.	fehlt	do. 3 cyst. erw. Kan.	do.	1 J. 9 M. 17 T.	—
14	Gro. r.	vorhanden K.	do.	do.	do.	Marchand'sche Nebennieren im Paroophoron.
15	Wer. l.	do. K.	do. cyst. Dilat.	do.	1 J. 10 M. 14 T.	Ectodermperle im Lig. latum.
16	Wer. r.	do. K., P., Gl. (?)	do. Morgagni'sche Hydatide.	do.	do.	—
17	Unt. r.	fehlt	do.	do.	2 J.	Im Ov. 2 grosse Follikel.
18	Schn. l.	vorhanden K., P.	do.	do.	3 J. 4 M. 1 T.	Im Ov. 2 grosse Follikel.
19	Schn. r.	do. K.	do.	do.	do.	—
20	Ree. l.	do. K.	do.	do.	4 J. 11 M. 12 T.	—
21	Ree. r.	fehlt	do.	do.	do.	—

Literatur.

1. van Ackeren, F. Beiträge zur Entwicklungsgeschichte der weiblichen Sexualorgane des Menschen. Inaug.-Diss. Würzburg. Leipzig 1888.
2. Aichel, O. Vergleichende Entwicklungsgeschichte und Stammesgeschichte der Nebennieren. Archiv f. mikroskop. Anatom. Bd. 56. 1900. S. 1.
3. Ameschott, Th. Ein seltener Fall von Parovarialcyste. Inaug.-Diss. Freiburg 1892.
4. Ampt, C. Zur Histologie des Parovariums und der Cysten des lig. latum. Centralbl. für Gyn. 1895. Bd. 19. Heft 34. S. 913.
5. Aschoff, L. Cystisches Adenofibrom der Leistengegend. Monatsschr. f. Geb. u. Gyn. Bd. IX. 1899. S. 25.
6. Aschoff, L. Über die Lage des Paroophoron. Verhdlgn. der deutschen patholog. Gesellschaft. 18.—22. Septbr. München 1899. S. 433.
7. Aschoff, L. Über das Vorkommen chromaffiner Körperchen in der Paradidymis und in dem Paroophoron Neugeborener und ihre Beziehungen zu den Marchand'schen Nebennieren. Festschrift für Orth. Berlin 1903. S. 383.
8. von Babo, A. Über intraovarielle Bildung mesonephrischer Adenomyome und Cystadenomyome. Archiv f. Gynäkol. Bd. 61. Heft 3. 1900. S. 595.
9. Ballantyne, J. W. and Williams, J. D. The structures in the Mesosalpinx: Their normal and pathological Anatomy. Edinburgh 1893.
10. Bandler, S. W. Die Dermoidcysten des Ovariums, ihre Abkunft von dem Wolff'schen Körper. Archiv f. Gynäkol. Bd. 61. Heft 2 u. 3. 1900. S. 277 u. 445.
11. Bayer, H. Vorlesungen über allgemeine Geburtshilfe. I. Band, Heft I. Entwicklungsgeschichte des weiblichen Genitalapparates. Strassburg 1903.
12. Beigel, H. Zur Entwicklungsgeschichte des Wolff'schen Körpers beim Menschen. Vorläufige Mitteilung. Centralbl. für die mediz. Wissenschaften. 16. Jahrgang. 1878. No. 27. S. 481.
13. van Beneden, A. Contribution à la connaissance de l'ovaire des mammifères. Archives de Biologie tome I. 1880. S. 475. Nicht zugänglich. ref. bei Schulin.
14. Braun, M. Das Urogenitalsystem der einheimischen Reptilien. Arbeiten aus dem zoolog.-zootom. Institut zu Würzburg. Bd. VI. 1877.
15. Bühler, A. Beiträge zur Kenntnis der Eibildung beim Kaninchen und der Markstränge des Eierstockes beim Fuchs und Menschen. Zeitschr. f. wissenschaftl. Zoologie Bd. 58. Heft 2. 1894. S. 314.
16. Bullinger, J. Über den distalen Teil der Gartner'schen (Wolff'schen) Gänge. Inaug.-Diss. München. 1896.
17. Coert, H. J. Over de Ontwikkeling en den Bouw van de Geslachtsklier bij de Zoogdieren meer in het bijzonder van den Eierstok. Proefschrift. Leiden 1898.
18. Cohen, F. Beiträge zur Histologie und Histogenese der Myome des Uterus und des Magens. Virchows Archiv. Bd. 158. 1899. Heft 3. S. 524.
19. Cullen, Th. S. Adeno-Myome des Uterus. Festschrift f. Orth. Berlin 1903.
20. Czerny, A. Das Giraldès'sche Organ, nach Untersuchungen an Kaninchen, Hunden und Katzen. Archiv für mikroskop. Anatomie. Bd. 33. 1899. S. 445.

21. Dohrn, F. A. R. Über die Gartner'schen Kanäle beim Weibe. Arch. für Gyn. Bd. 21. Heft 2. 1883. S. 328.
22. Dursy. Über den Bau der Urnieren des Menschen und der Säugetiere. Eine vorläufige Mitteilung. Zeitschrift für rationelle Med. Bd. 23. 3. Heft. 1865. S. 237.
23. Egli, Th. Beiträge zur Anatomie und Entwicklungsgeschichte der Geschlechtsorgane. Inaug.-Diss. Basel/Zürich. 1876.
24. Fabricius, J. Über Cysten an der Tube, am Uterus und dessen Umgebung. Arch. f. Gyn. 1896. Bd. 50. Heft 3. S. 385.
25. Felix, W. und Bühler, A. Die Entwicklung der Harn- und Geschlechtsorgane. In Hertwig's Handbuch der vergleichenden und experimentellen Entwicklungsgeschichte der Wirbeltiere. Jena. 1904. 18. Lieferung. S. 81.
26. v. Franqué, O. Über Urnierenreste im Ovarium, zugleich ein Beitrag zur Genese der cystoiden Gebilde in der Umgebung der Tube. Zeitschr. f. Geb. u. Gynäkol. Bd. 39. Heft 3. 1896. S. 499.
27. Gasser, E. Einige Entwicklungszustände der männlichen Sexualorgane beim Menschen. Sitzungsberichte der Gesellschaft zur Beförderung der gesamten Naturwissenschaften in Marburg. Jahrgang 1882. S. 91.
28. Hartz, A. Ein cystöser Tumor (Cystadenom) an der hinteren Bauchwand entstanden aus Resten des Wolff'schen Körpers. Monatschr. f. Gebh. Bd. IX. 1899. S. 813.
29. Hartz, A. Neuere Arbeiten über die mesonephrischen Geschwülste. Sammelbericht. Monatsschr. f. Gebh. Bd. 13. 1901. S. 95 u. 244 und Monatsschr. f. Gebh. u. Gynäk. Bd. XX. Heft 3. 1904. S. 400.
30. Harz, W. Beiträge zur Histologie des Ovariums der Säugetiere. A. f. mikr. Anat. Bd. 22. 1883. S. 374.
31. Hengge, A. Über den distalen Teil der Wolff'schen Gänge beim menschlichen Weibe. Inaug.-Diss. München 1900.
32. Hertwig, O. Die Elemente der Entwicklungsgeschichte des Menschen und der Wirbeltiere. Jena 1904.
33. Hertwig, O. Handbuch der vergleichenden und experimentellen Entwicklungslehre der Wirbeltiere. Jena 1904. 18. Lieferung.
34. His, W. Beobachtungen über den Bau des Säugetiereierstocks. Arch. f. mikroskop. Anatomie. Bd. I. 1865. S. 151.
35. Janošik, J. Histologisch-embryologische Untersuchungen über das Urogenitalsystem. Sitzungsberichte der mathem.-naturw. Klasse der kaiserl. Akademie der Wissenschaften zu Wien. Bd. 91. III. Abteilung. 1885. S. 97.
36. Kobelt, G. L. Der Nebeneierstock des Weibes. Heidelberg 1847.
37. Koelliker, A. Über die Markkanäle und Markstränge in den Eierstöcken junger Hündinnen. Verhdlg. d. anatom. Ges. 12. Versammlg. 3. Stzg. Kiel, 17—20. IV. 1898. S. 149.
38. Koelliker, A. Handbuch der Gewebelehre des Menschen. 6. umgearbeitete Auflage, herausgegeben von V. v. Ebner. Leipzig 1902.
39. Kohn, A. Die Nebennieren der Selachier nebst Beiträgen zur Kenntnis der Morphologie der Wirbeltiernebenniere im Allgemeinen. Archiv f. mikroskop. Anatomie. Bd. 53. 1889. S. 281.
40. Kohn, A. Die Paraganglien. Arch. f. mikroskop. Anatomie. Bd. 62. 1903. S. 263.

41. Kollmann, J. Lehrbuch der Entwicklungsgeschichte des Menschen. Jena 1898.
42. Kossmann, R. Über accessorische Tuben und Tubenostien. Zeitschr. f. Gebh. u. Gyn. Bd. 29. Heft 2. 1894. S. 253.
43. Kossmann, R. Missbildungen und Lage-Anomalien in Martin's Krankheiten der Eileiter. Leipzig 1895. S. 63.
44. Kossmann, R. Zur Pathologie der Urnierenreste des Weibes. Mon. f. Gebh. u. Gyn. Bd. 1. 1895. Heft II. S. 97.
45. Kossmann, R. Anatomie und Pathologie des Nebeneierstockes in Martin's Krankheiten der Eierstöcke und Nebeneierstöcke. Leipzig 1899. S. 917.
46. Krönig, B. Ein retroperitoneal gelegenes voluminöses Polycystom, entstanden aus Resten des Wolff'schen Körpers. Hegar's Beiträge zur Geburtshilfe und Gynäkologie. Bd. IV. Heft 1. 1901. S. 61.
47. Kupffer, C. Untersuchungen über die Entwicklung des Harn- und Geschlechtssystems. Arch. f. mikr. Anat. Bd. I. 1865. S. 233.
48. Landau, L. und Pick, L. Über die mesonephrische Atresie der Müllerschen Gänge, zugleich ein Beitrag zur Lehre von den mesonephrischen Adenomyomen des Weibes und zur Klinik der Gynatresieen. Arch. f. Gyn. Bd. 64. Heft 1. 1901. S. 98.
49. Martin, E. Über die Anlage der Urniere beim Kaninchen. Inaug.-Diss. Marburg 1888 u. Arch. f. Anat. u. Phys. Jahrg. 1888. S. 109.
50. Martin, P. Lehrbuch der Anatomie der Haustiere. Stuttgart 1902.
51. Meyer, H. Die Entwicklung der Urniere beim Menschen. Arch. f. mikr. Anat. Bd. 36. 1890. S. 138.
52. Meyer, R. Über die Beziehungen der Urnierenkanälchen zum Cölomepithel nach Untersuchungen an Meerschweinchenembryonen. Anat. Anzeiger. Bd. 25. No. 1. 1898. S. 25.
53. Meyer, R. Über epitheliale Gebilde im Myometrium des fötalen und kindlichen Uterus einschliesslich des Gartner'schen Ganges. Berlin 1899.
54. Meyer, R. Über Ektoderm- (Dermoid-) Cysten im lig. lat., am Samenstrang und Nebenhoden bei Föten und Neugeborenen. Virch. Arch. Bd. 168. Heft 2. 1900. S. 250.
55. Meyer, R. Über Drüsen, Cysten und Adenome im Myometrium bei Erwachsenen. Zeitschr. f. Gebh. u. Gynäkol. Bd. 44. Heft 1. 1901. S. 39.
56. Meyer, R. Eine unbekannte Art von Adenom des Uterus mit einer kritischen Besprechung der Urnierenhypothese von v. Recklinghausen. Zeitschr. f. Gebh. u. Gyn. Bd. 49. 1903. Heft 3. S. 464.
57. Meyer, R. Die subserösen Epithelknötchen an Tuben, Ligamentum latum, Hoden und Nebenhoden (sogenannte Keimepithel- oder Nebennierenknötchen). Virchows Archiv. Bd. 171. Heft 3. 1903. S. 443.
58. Meyer, R. Über adenomatöse Schleimhautwucherungen in der Uterus- und Tubenwand und ihre patholog.-anatomische Bedeutung. Virch. Arch. Bd. 172. Heft 3. 1904. S. 394.
59. v. Mihálcovicz, G. Untersuchungen über die Entwicklung des Harn- und Geschlechtsapparates der Amnioten. Internat. Monatsschrift für Anat. u. Histologie. Bd. II. 1885. Leipzig.
60. Nagel, W. Über die Entwicklung des Urogenitalsystems des Menschen. Arch. f. mikr. Anat. Bd. 34. 1889. S. 269.
1. Nagel, W. Das menschliche Ei. Arch. f. mikr. Anat. Bd. 31. 1888. S. 342.

62. Nagel, W. Über die Entwicklung der inneren und äusseren Genitalien beim menschlichen Weibe. Arch. f. Gyn. Bd. 45. Heft 3. 1894.
63. Nagel, W. Über die Gartner'schen (Wolff'schen) Gänge beim Menschen. Centralbl. f. Gyn. Bd. 19. 1895. Heft 2. S. 46.
64. Nagel, W. Harn- und Geschlechtsorgane. 2. Teil, Abt. 1. Die weiblichen Geschlechtsorgane. In v. Bardeleben's Handbuch der Anatomie des Menschen. Jena 1896.
65. Nagel, W. Entwicklung und Entwicklungsfehler der weiblichen Genitalien. In Veits Handbuch. Bd. I. S. 521. Wiesbaden 1897.
66. Neumann, S. Über einen neuen Fall von Adenomyom des Uterus und der Tuben mit gleichzeitiger Anwesenheit von Urnierenkeimen im Eierstock. Arch. f. Gyn. Bd. 58. Heft 3. 1899. S. 593.
67. Peters, H. Die Urniere in ihrer Beziehung zur Gynäkologie. (Nach einem gehaltenen Vortrage.) Volkmann'sche Sammlung klin. Vortr. Neue Folge. Bd. 195. (Gynäkol. N. 72.) 1897.
68. Pick, L. Ein neuer Typus des voluminösen paroophoralen Adenomyoms. Arch. f. Gynäkol. Bd. 54. Heft 1. 1897. S. 117.
69. Pick, L. Die Adenomyome der Leistengegend und des hinteren Scheidengewölbes, ihre Stellung zu den paroophoralen Adenomyomen des Uterus und der Tubenwandung v. Recklinghausen's. Archiv f. Gyn. Bd. 57. Heft 2. 1899. S. 461.
70. Pick, L. Über Adenomyome des Epoophoron und Paroophoron (mesonephrische Adenomyome). Virchows Archiv. Bd. 156. 1899. S. 507.
71. Pick, L. Mitteilung zur Pathologie des Beckenbauchfells: die multiplen Flimmerepithelcystchen und flimmernden Adenokystome der Beckenserosa als Neubildungen des Beckenbauchfellepithels. Verhdlg. der Berliner med. Gesellschaft. Berliner klinische Wochenschrift. 1900. No. 10.
72. Pick, L. Über die epithelialen Keime der Adenomyome des Uterus und ihre histologische Differentialdiagnose. Arch. f. Gyn. Bd. 60. Heft 1. 1900. S. 174.
73. Popoff. Zur Morphologie und Histologie der Tuben und des Paroovariums beim Menschen während des intra- und extrauterinen Lebens bis zur Pubertät. Arch. f. Gyn. Bd. 44. Heft 2. 1893. S. 275.
74. v. Recklinghausen, F. Die Adenomyome und Cystadenome der Uterus- und Tubenwandung ihre Abkunft von Resten des Wolff'schen Körpers. Berlin 1896.
75. Romiti, W. Über den Bau und die Entwicklung des Eierstockes und des Wolff'schen Ganges. Arch. f. mikr. Anatom. 1874. Bd. X. S. 200.
76. Rossa, E. Über accessorisches Nebennierengewebe im Ligamentum latum und seine Beziehungen zu den Cysten und Tumoren des Ligaments. Archiv f. Gyn. Bd. 56. Heft 2. 1898. S. 296.
77. Rossa, E. Die gestielten Anhänge des Lig. latum. Berlin 1899.
78. Rouget, Ch. Recherches sur le développement des oeufs et de l'ovaire. chez les mammifères, après la naissance. Comptes rendus hebdomadaires des séances de l'académie des sciences. Tome 88. 1879. S. 128.
79. Schickele, G. Über die Herkunft der Cysten der weiblichen Adnexe des lateralen Tubenabschnittes. Virch. Arch. Bd. 169. Heft 1 u. 2. 1902. S. 44.
80. Schickele, G. Weitere Beiträge zur Lehre der mesonephrischen Tumoren. Hegars Beiträge zur Gebh. u. Gynäkol. Bd. 6. 1902. S. 449.

81. Schickele, G. Die Lehre von den mesonephrischen Geschwülsten. Zusammenfassendes Referat. Centralbl. f. Allg. Path. u. pathol. Anat. Bd. 15. Heft 7/8. 1904. S. 261.

82. Schulin, K. Zur Morphologie des Ovariums. Arch. f. mikr. Anatomie. Bd. XIX. 1881. S. 442.

83. Schultze, O. Grundriss der Entwicklungsgeschichte des Menschen und der Säugetiere. Leipzig 1897.

84. Semon, R. Über die morpholog. Bedeutung der Urniere in ihrem Verhältnisse zur Vorniere und Nebenniere und ihre Verbindung mit dem Genitalsystem. Anat. Anzeiger. Bd. V. 1890. S. 455.

85. Semon, R. Studien über den Bauplan des Urogenitalsystem der Wirbeltiere. Dargelegt an der Entwicklung dieses Organs bei Ichthyophis glutinosus. Jenaische Zeitschrift für Naturwissenschaft. Bd. 26. (Neue Folge 19. Band.) Jena 1892.

86. Skrobansky, K. Beiträge zur Kenntnis der Oogenese bei Säugetieren. Arch. f. mikr. Anat. Bd. 62. 1903. S. 607.

87. Ströbe, H. Ein Fall von Hermaphroditismus mascul. intern., zugleich ein Beitrag zur pathologischen Entwicklungsmechanik. Zieglers Beiträge zur pathol. Anat. Bd. 22. 1897. 2 Heft. S. 300.

88. Świtalski, L. Über das Verhalten der Urnierenreste bei weiblichen Embryonen und Kindern. Anzeiger der Akademie der Wissenschaften in Krakau. 1898. No. 5. S. 237.

89. Tourneux, F. L'organe de Rosenmüller (Epoophore) et le parovarium (paroophore) chez les mammifères. Journal de l'anat. et de la physiologie. 1888. Bd. 24. No. 1. S. 171.

90. Tourneux, F. Des restes du corps de Wolff chez l'adulte (Mammifères). Bulletin scient. du département du Nord. 1882. cit. n. v. Recklinghausen.

91. Vassmer, W. Über Adenom- und Cystadenombildung mesonephrischer Herkunft im Ovarium und Uterus. Arch. f. Gyn. Bd. 64. Heft 1. 1901. S. 78.

92. Waldeyer, W. Eierstock und Nebeneierstock. In Strickers Handbuch. Die Lehre von den Geweben des Menschen und der Tiere. Leipzig 1871. S. 544.

93. Waldeyer, W. Eierstock und Ei. Ein Beitrag zur Anatomie und Entwicklungsgeschichte der Sexualorgane. Leipzig 1870.

94. Weber, A. Die Histologie des Eierstocks im Klimakterium. Gekrönte Preisschrift. Mon. f. Gebh. u. Gyn. Bd. XX. Heft 4. 1904. S. 973.

95. Wichser, J. Über Urnierenreste in den Adnexen des menschlichen Uterus. Inaug.-Diss. Zürich 1899.

96. v. Winiwarter, A. Zur Anatomie des Ovariums der Säugetiere. Sitzungsberichte der Kais. Akademie der Wissenschaften. Mathem.-naturw. Klasse. 57. Bd. 1. Abteilung. No. 5. 1868. S. 922.

97. v. Winiwarter, H. Recherches sur l'ovogenèse et l'organogenèse de l'ovaire des Mammifères (Lapin et homme). Archives de Biologie. Tome 17. 1901. S. 33.

98. Winternitz, E. und Henke, F. Zur Kasuistik der retrouterinen, subperitonealen Tumoren. Hegars Beiträge zur Gebh. u. Gyn. Bd. IV. Heft 1. 1901. S. 49.

Nachtrag.

99. Merkel, Fr. Handbuch der topographischen Anatomie (III. Bd., 2. Lieferung). Braunschweig 1904. S. 368.

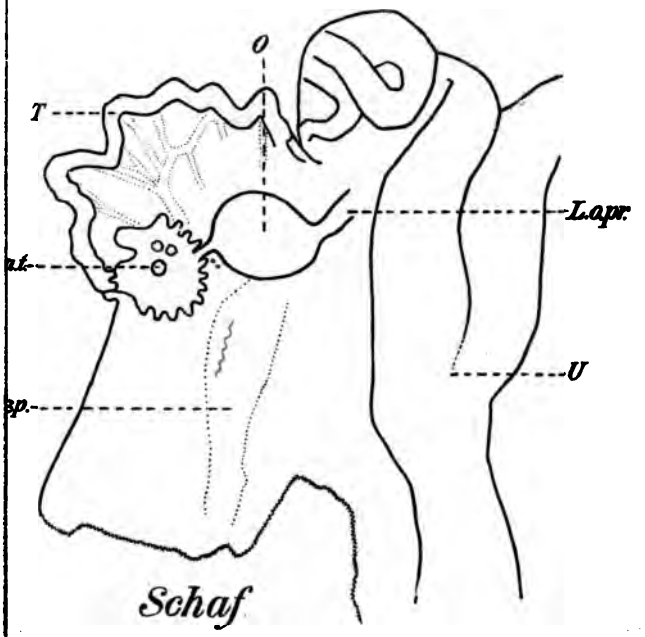

min. tubae.

LANE MEDICAL LIBRARY

To avoid fine, this book should be returned on
or before the date last stamped below.

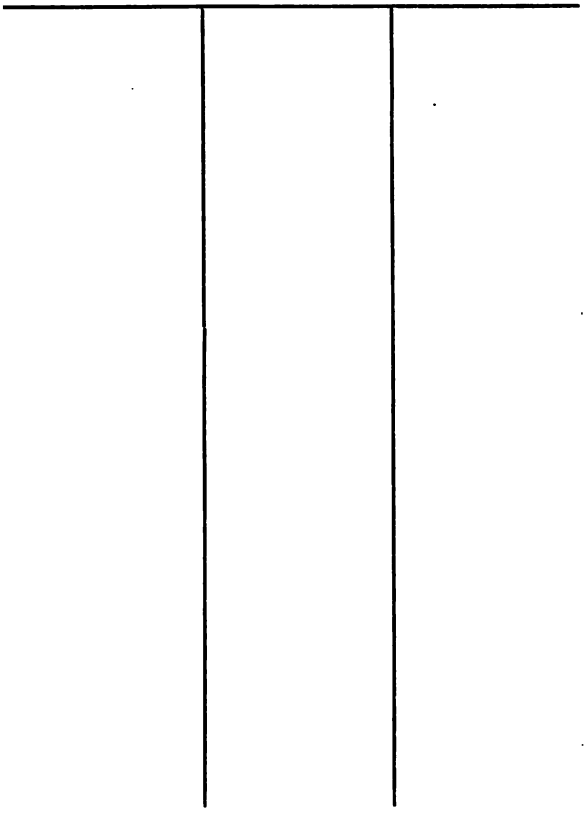

D1581 Rieländer, W.A.
R55 Das Paroophoron.
1905 56691

NAME	DATE DUE